

Государственное бюджетное профессиональное образовательное учреждение  
«Магнитогорский медицинский колледж имени П.Ф. Надеждина»

УТВЕРЖДАЮ:  
Директор ГБПОУ  
«Магнитогорский медицинский колледж имени П.Ф. Надеждина»  
Ю.Н. Бойченко  
«           августа 2021 года»



**РАБОЧАЯ ПРОГРАММА УЧЕБНОЙ ДИСЦИПЛИНЫ**

**«АНАТОМИЯ И ФИЗИОЛОГИЯ ЧЕЛОВЕКА»**

Специальность 34.02.01. Сестринское дело  
(базовая подготовка)

2021 год

**Рассмотрено**

На заседании ЦМК

Общепрофессиональных дисциплин

Протокол №\_6\_ от «\_18\_» 02 .2021 г.

Председатель ЦМК\_\_ Горина Е.В.

**Рекомендовано**

Методическим советом

Протокол заседания №\_7\_

от «\_17\_» 03 .2021 г.

Рабочая программа учебной дисциплины разработана в соответствии с Федеральным государственным образовательным стандартом для специальности среднего профессионального образования 34.02.01 «Сестринское дело» базовой подготовки.

Организация-разработчик:

Государственное бюджетное профессиональное образовательное учреждение «Магнитогорский медицинский колледж имени П.Ф. Надеждина»

Разработчик:

Горина Елена Валентиновна – преподаватель первой квалификационной категории

Рецензент: Дюскина О.В. – преподаватель высшей квалификационной категории

## СОДЕРЖАНИЕ

№		стр.
1.	ПАСПОРТ ПРОГРАММЫ УЧЕБНОЙ ДИСЦИПЛИНЫ	5
2.	СТРУКТУРА И СОДЕРЖАНИЕ УЧЕБНОЙ ДИСЦИПЛИНЫ	7
3.	УСЛОВИЯ РЕАЛИЗАЦИИ УЧЕБНОЙ ДИСЦИПЛИНЫ	20
4.	КОНТРОЛЬ И ОЦЕНКА РЕЗУЛЬТАТОВ ОСВОЕНИЯ УЧЕБНОЙ ДИСЦИПЛИНЫ	24
5.	ПРОГРАММА ПРОМЕЖУТОЧНОЙ АТТЕСТАЦИИ	70

# 1. ПАСПОРТ РАБОЧЕЙ ПРОГРАММЫ УЧЕБНОЙ ДИСЦИПЛИНЫ

## «Анатомия и физиология человека»

### 1.1. Область применения программы

Рабочая программа учебной дисциплины является частью программы подготовки специалистов среднего звена (ППССЗ) в соответствии с ФГОС по специальности СПО 34.02.01 «Сестринское дело».

### 1.2. Место учебной дисциплины в структуре основной профессиональной образовательной программы:

учебная дисциплина является частью общепрофессионального цикла программы подготовки специалистов среднего звена по специальности СПО 34.02.01. «Сестринское дело».

### 1.3. Цели и задачи учебной дисциплины — требования к результатам освоения учебной дисциплины:

#### *уметь:*

➤ применять знания о строении и функциях органов и систем организма человека при оказании сестринской помощи;

#### *знать:*

➤ строение человеческого тела и функциональные системы человека, их регуляцию и саморегуляцию при взаимодействии с внешней средой;

В результате освоения учебной дисциплины обучающийся должен **овладеть** следующими общими и профессиональными (ПК) компетенциями, соответствующими видам деятельности.

Медицинская сестра/Медицинский брат должен обладать **общими компетенциями**, включающими в себя способность:

ОК 1. Понимать сущность и социальную значимость своей будущей профессии, проявлять к ней устойчивый интерес.

ОК 2. Организовывать собственную деятельность, выбирать типовые методы и способы в профессиональных задач, оценивать их выполнение и качество.

ОК 3. Принимать решения в стандартных и нестандартных ситуациях и нести за них ответственность.

ОК 4. Осуществлять поиск и использование информации, необходимой для эффективного выполнения профессиональных задач, профессионального и личностного развития.

ОК 5. Использовать информационно-коммуникационные технологии в

профессиональной деятельности.

ОК 6. Работать в коллективе и команде, эффективно общаться с коллегами, руководством, потребителями.

ОК 8. Самостоятельно определять задачи профессионального и личностного развития, заниматься самообразованием, осознанно планировать и осуществлять повышение квалификации.

ОК 11. Быть готовым брать на себя нравственные обязательства по отношению к природе, обществу и человеку.

### **Проведение профилактических мероприятий.**

➤ ПК 1.1. Проводить мероприятия по сохранению и укреплению здоровья населения, пациента и его окружения.

➤ ПК 1.2. Проводить санитарно-гигиеническое воспитание населения.

➤ ПК 1.3. Участвовать в проведении профилактики инфекционных и неинфекционных заболеваний.

### **Участие в лечебно-диагностическом и реабилитационном процессах.**

➤ ПК 2.1. Представлять информацию в понятном для пациента виде, объяснять ему суть вмешательств.

➤ ПК 2.2. Осуществлять лечебно-диагностические вмешательства, взаимодействуя с участниками лечебного процесса.

➤ ПК 2.3. Сотрудничать с взаимодействующими организациями и службами.

➤ ПК 2.4. Применять медикаментозные средства в соответствии с правилами их использования.

➤ ПК 2.5. Соблюдать правила использования аппаратуры, оборудования и изделий медицинского назначения в ходе лечебно-диагностического процесса.

➤ ПК 2.6. Вести утвержденную медицинскую документацию.

➤ ПК 2.7. Осуществлять реабилитационные мероприятия.

➤ ПК 2.8. Оказывать паллиативную помощь.

### **Оказание доврачебной медицинской помощи при неотложных и экстремальных состояниях.**

➤ ПК 3.1. Оказывать доврачебную помощь при неотложных состояниях и травмах.

➤ ПК 3.2. Участвовать в оказании медицинской помощи при чрезвычайных ситуациях.

➤ ПК 3.3. Взаимодействовать с членами профессиональной бригады и добровольными помощниками в условиях чрезвычайных ситуаций.

## 2. СТРУКТУРА И СОДЕРЖАНИЕ УЧЕБНОЙ ДИСЦИПЛИНЫ

### 2.1. Объем учебной дисциплины и виды учебной работы

Вид учебной работы	Объем часов
<b>Максимальная учебная нагрузка (всего)</b>	<b>222</b>
<b>Обязательная аудиторная учебная нагрузка (всего)</b>	<b>148</b>
в том числе:	
лабораторные работы	-
практические занятия	<b>64</b>
контрольные работы	
курсовая работа (проект)	-
<b>Самостоятельная работа обучающегося (всего)</b>	<b>74</b>
в том числе:	
самостоятельная работа над курсовой работой (проектом) <i>(если предусмотрено)</i>	-
внеаудиторная самостоятельная работа: <ul style="list-style-type: none"> <li>- самоподготовка по анатомическому атласу, дополнительной литературе;</li> <li>- изучение анатомической и производной терминологии, заполнение словаря;</li> <li>- составление кроссвордов;</li> <li>- составление таблиц, схем;</li> <li>- подготовка реферативных сообщений;</li> <li>- работа с банком тестовых заданий;</li> <li>- УИРС</li> </ul>	
<b>Итоговая аттестация по дисциплине проводится в форме экзамена.</b> Экзамен состоит из 2-х этапов: 1.Выполнение тестовых заданий. 2.Ответ на вопросы экзаменационного билета.	

Наименование разделов и тем	Содержание практического материала, лабораторные и практические работы, самостоятельная работа обучающихся, курсовая работа (проект)	Объем часов	Уровень усвоения
1	2	3	4
<b>Раздел 1.</b> <b>Введение. Анатомия и физиология как наука.</b> <b>Учение о тканях. Понятие об органе и системах органов.</b>			
<b>Тема 1.1</b> <b>Анатомия и физиология как науки. Понятие об органе и системах органов. Организм в целом.</b>	<b>Содержание учебного материала</b> Положение человека в природе. Анатомия и физиология как науки. Методы изучения организма человека. Содержание: Части тела человека. Оси и плоскости тела человека. Анатомическая номенклатура. Конституция человека, морфологические типы конституции. Определение органа. Системы органов.	2	1 1 2 2 1 2
	<b>Лабораторные работы</b>		



	<b>Практическое занятие:</b> «Части и области тела человека. Анатомическая номенклатура. Органы и системы органов человека»	2	
	<b>Контрольные работы</b>		
	<b>Самостоятельная работа обучающихся:</b> составление конспекта «Краткий исторический очерк развития анатомии» - заполнение словаря терминов - зарисовка плоскостей и осей движения тела, условных линий для определения положения органов - составление таблицы «Системы органов»	2	
<b>Тема 1.2</b> <b>Учение о тканях. Виды тканей.</b>	<b>Содержание учебного материала</b>	2	
	Учение о тканях. Виды тканей Содержание: Эпителиальные ткани: расположение в организме, функции, классификация эпителия.  Соединительные ткани: функции, классификация, расположение. Мышечные ткани: функции, виды (поперечно – полосатая, гладкая и сердечная). Нервная ткань – расположение, строение, функции. Классификация нейронов по функции. Нервное волокно. Рецепторы и эффекторы.		2  2 2 2
	<b>Лабораторные работы</b>		
	<b>Практическое занятие:</b> «Учение о тканях. Виды тканей»	2	

	<b>Контрольные работы</b>		
	<b>Самостоятельная работа обучающихся:</b>	2	
<b>Раздел 2. Опорно-двигательный аппарат</b>			
<b>Тема 2.1 Кость как орган. Классификация костей.</b>	<b>Содержание учебного материала:</b>		
	Скелет человека: функции, отделы. Кость как орган. Классификация костей, особенности их строения. Соединение костей. Строение сустава. Классификация суставов. Виды движений в суставах – сгибание, разгибание, приведение, отведение, вращение внутрь (пронация), вращение кнаружи (супинация), круговое движение.	2	2 2 2 2
	<b>Лабораторные работы</b>		
	<b>Контрольная работа</b>		
	<b>Практическое занятие: «Виды костей и их соединения»</b>	2	
	<b>Самостоятельная работа обучающихся:</b> - самоподготовка по атласу - изучение анатомической и производной терминологии, заполнение словаря - работа с банком тестовых заданий - составление остеологических кроссвордов	2	
<b>Тема 2.2 Скелет головы.</b>	<b>Содержание учебного материала:</b>		

	Отделы черепа: мозговой лицевой. Соединения костей черепа. Череп в целом – крыша, основание (внутреннее и наружное), черепные ямки, глазница, полость носа, полость рта. Возрастные особенности черепа – череп новорожденного и пожилого человека. Понятие о родничках, сроки их закрытия.	2	2 2 2
	<b>Лабораторные работы</b>		
	<b>Практическое занятие</b> Скелет головы	-	
	<b>Контрольная работа</b>		
	<b>Самостоятельная работа обучающихся:</b> -самоподготовка по атласу -изучение анатомической и производной терминологии, заполнение словаря -работа с банком тестовых заданий	2	
<b>Тема 2.3</b> <b>Скелет и соединения туловища</b>	<b>Содержание учебного материала</b>	2	2
	Скелет туловища – структуры, его составляющие Позвоночный столб – отделы, количество позвонков в них. Строение типичного позвонка, особенности строения грудных, шейных, 1-го (атланта) и 2-го (осевого) шейных позвонков, поясничных позвонков, крестца, копчика. Движения позвоночника. Физиологические изгибы позвоночника, их формирование, значение. Грудная клетка: строение грудины, ребра, соединение ребер с грудиной, классификация ребер. Грудная клетка в целом		

	<b>Лабораторные работы</b>		
	<b>Практическое занятие:</b> «Скелет и соединения туловища»	2	
	<b>Контрольная работа</b>		
	<b>Самостоятельная работа обучающихся:</b> - самоподготовка по атласу - изучение анатомической и производной терминологии, заполнение словаря - работа с банком тестовых заданий - составление остеологических кроссвордов - составление таблицы «Особенности позвонков из различных отделов позвоночного столба»	2	
<b>Тема 2.4</b> <b>Скелет и соединения</b> <b>верхней конечности.</b>	<b>Содержание учебного материала:</b>		
	Скелет и соединения верхней конечности, отделы. Скелет плечевого пояса – кости его образующие. Строение лопатки и ключицы.  Строение и соединения костей свободной верхней конечности. Движения в суставах верхней конечности.	2	2  2
	<b>Лабораторные работы</b>		
	<b>Практическое занятие</b>	-	

	<b>Контрольная работа</b>		
	<b>Самостоятельная работа обучающихся:</b> - самоподготовка по атласу - изучение анатомической и производной терминологии, заполнение словаря - работа с банком тестовых заданий - составление таблицы «Суставы верхних и нижних конечностей»	1	
<b>Тема 2.5 Скелет и соединения нижней конечности</b>	<b>Содержание учебного материала:</b>		
	Скелет и соединения нижней конечности – отделы. Скелет тазового пояса. Большой и малый таз – кости их образующие. Половые различия таза, размеры женского таза.  Скелет свободной нижней конечности – кости его образующие, их строение, соединения. Стопа как целое. Движения в суставах свободной нижней конечности.	2	2  2
	<b>Лабораторные работы</b>		
	<b>Практическое занятие:</b> «Скелет и соединения верхней конечности и нижней конечности»	2	
	<b>Контрольная работа</b>		

	<p><b>Самостоятельная работа обучающихся:</b></p> <ul style="list-style-type: none"> <li>- самоподготовка по атласу</li> <li>- изучение анатомической и производной терминологии, заполнение словаря</li> <li>- работа с банком тестовых заданий</li> <li>- составление таблицы «Суставы верхних и нижних конечностей»</li> </ul>	2	
<p><b>Тема 2.6</b> <b>Скелетные мышцы.</b></p>	<p><b>Содержание учебного материала</b></p>	2	2
	<p>Скелетные мышцы – расположение, значение, мышца как орган, классификация мышц.</p> <p>Вспомогательный аппарат мышц: фасции, фиброзные и костно-фиброзные каналы, синовиальные сумки, костные и фиброзные блоки, сесамовидные кости.</p> <p>Мышцы спины: поверхностные, глубокие, их функции.</p> <p>Мышцы груди: поверхностные, собственные мышцы груди.</p> <p>Диафрагма, расположение, функции.</p> <p>Мышцы живота – расположение, функции.</p> <p>Мышцы верхней конечности: мышцы плечевого пояса, мышцы плеча, мышцы предплечья. Мышцы кисти.</p> <p>Мышцы нижней конечности. Мышцы таза. Мышцы бедра.</p> <p>Мышцы голени. Мышцы стопы.</p>		2 2 2 2  2  2 2
	<p><b>Лабораторные работы</b></p>		
	<p><b>Практическое занятие «Мышцы головы и шеи. Мышцы туловища»</b></p>	2	
	<p><b>Практическое занятие «Мышцы верхней конечности и нижней</b></p>	2	

	конечности»		
	<b>Контрольная работа</b>		
	<b>Самостоятельная работа обучающихся:</b> - самоподготовка по атласу - изучение анатомической и производной терминологии, заполнение словаря - работа с банком тестовых заданий - составление таблицы «Мышцы предплечья», «Мышцы голени» - зарисовка топографических областей туловища, конечностей и головы	2	
<b>Раздел 3. Сердечно-сосудистая система. Процесс кровообращения и лимфообращения.</b>			
<b>Тема 3.1</b>	<b>Содержание учебного материала</b>	2	2

<p><b>Общие вопросы анатомии и физиологии сердечно-сосудистой системы.</b></p>	<p>Общие вопросы анатомии и физиологии сердечно-сосудистой системы. Строение стенки артерий, вен, капилляров. Понятие о коллатералях и анастомозах.</p> <p>Круги кровообращения: определение, начало, конец, значение большого и малого кругов кровообращения.</p>		2
<p><b>Тема 3.2</b></p>	<p><b>Содержание учебного материала</b></p>	2	2



<b>Анатомия сердца.</b>	<p>Общие вопросы анатомии и физиологии сердечно-сосудистой системы. Структуры, осуществляющие процесс кровообращения.</p> <p>Сердце – расположение, строение, проекция на поверхность грудной клетки. Камеры сердца, отверстия сердца. Клапаны сердца – строение, функции.</p> <p>Строение стенки сердца – расположение и строение эндокарда, расположение и строение миокарда, особенность миокарда предсердий и желудочков, физиологические свойства миокарда, расположение и строение эпикарда. Строение перикарда.</p> <p>Венечный круг кровообращения, иннервация сердца.</p>		<p>2</p> <p>2</p> <p>2</p> <p>2</p> <p>2</p> <p>2</p>
	<b>Лабораторные работы</b>		
	<b>Практическое занятие: «Анатомия сердца»</b>	2	
	<b>Контрольная работа</b>		
	<p><b>Самостоятельная работа обучающихся:</b></p> <ul style="list-style-type: none"> <li>- самоподготовка по атласу</li> <li>- изучение анатомической и производной терминологии, заполнение словаря</li> <li>- работа с банком тестовых заданий</li> <li>- составление кроссвордов</li> </ul>	1	

	<ul style="list-style-type: none"> <li>- зарисовка схемы ЭКГ</li> <li>- подготовка реферативных сообщений;</li> <li>-УИРС</li> </ul>		
<b>Тема 3.3 Физиология сердца.</b>	<b>Содержание учебного материала:</b>		
	<p><b>Физиология сердца</b></p> <p>Проводящая система сердца – структуры, их функциональная характеристика.</p> <p>Сердечный цикл, его фазы, продолжительность сердечного цикла.</p> <p>Внешние проявления деятельности сердца – сердечный толчок, сердечные тоны, факторы, обуславливающие звуковые явления в сердце (компоненты I и II тонов).</p> <p>Факторы, влияющие на кровообращение. Причины движения крови в артериях, венах, капиллярах.</p> <p>Кровяное давление.</p> <p>Пульс, его характеристики.</p>	2	2
	<b>Лабораторные работы</b>		
	<b>Практическое занятие «Физиология сердца»</b>	2	
	<b>Контрольная работа</b>		
	<p><b>Самостоятельная работа обучающихся:</b></p> <ul style="list-style-type: none"> <li>- самоподготовка по атласу</li> <li>- изучение анатомической и производной терминологии, заполнение словаря</li> <li>- работа с банком тестовых заданий</li> </ul>	2	

	<ul style="list-style-type: none"> <li>- составление кроссвордов</li> <li>- зарисовка схемы ЭКГ</li> <li>- подготовка реферативных сообщений;</li> <li>-УИРС</li> </ul>		
<b>Тема 3.4 Артерии большого и малого кругов кровообращения.</b>	<b>Содержание учебного материала</b>	2	2
	Артерии большого и малого кругов кровообращения.		2
	Аорта – отделы, топография, области кровоснабжения.		2
	Артерии шеи и головы. Кровоснабжение головного мозга.		2
	Артерии верхних конечностей.		2
	Грудная часть аорты - ветви, области кровоснабжения.		2
	Брюшная часть аорты, ветви брюшной аорты, области кровоснабжения.		
	Артерии таза – внутренняя и наружная подвздошные артерии, области кровоснабжения.		2
Артерии нижних конечностей.			
Места прижатия артерий для определения пульса и для временной остановки кровотечения.			
	<b>Лабораторные работы</b>		
	<b>Практическое занятие «Артерии большого круга кровообращения»</b>	2	
	<b>Контрольная работа</b>		
	<b>Самостоятельная работа обучающихся:</b> <ul style="list-style-type: none"> <li>- самоподготовка по атласу</li> <li>- изучение анатомической и производной терминологии,</li> </ul>	2	

	заполнение словаря - работа с банком тестовых заданий - составление схемы кровоснабжения различных областей тела		
<b>Тема 3.5</b> <b>Вены большого круга</b> <b>кровообращения.</b>	<b>Содержание учебного материала</b>	2	2
	Система верхней полой вены – плечеголовые вены, непарная вена, внутренняя яремная и подключичная вена, области оттока в них крови. Вены головы и шеи. Вены верхней конечности – поверхностные (латеральная, медиальная подкожные), глубокие (плечевые, лучевые, локтевые), подмышечная, подключичная, области оттока в них крови.		
	<b>Лабораторные работы</b>		
	<b>Практическое занятие</b>	-	
	<b>Контрольная работа</b>		
	<b>Самостоятельная работа обучающихся:</b> - самоподготовка по атласу - изучение анатомической и производной терминологии, заполнение словаря	2	

	- работа с банком тестовых заданий - составление схемы венозной системы организма человека		
<b>Тема 3.6</b> <b>Лимфатическая система.</b>	<b>Содержание учебного материала</b>	2	2
	Лимфатическая система, функции, лимфатические сосуды, лимфоидные органы. Лимфа – состав, образование, функция Критерии оценки деятельности лимфатической системы.		2 2 2
	<b>Лабораторные работы</b>		
	<b>Практическое занятие</b> «Вены большого круга кровообращения. Лимфатическая система»	2	
	<b>Контрольная работа</b>		
	<b>Самостоятельная работа обучающихся:</b> - самоподготовка по атласу - изучение анатомической и производной терминологии, заполнение словаря - работа с банком тестовых заданий - подготовка реферативных сообщений	2	
<b>Раздел 4. Нервная регуляция процессов жизнедеятельности. Нервная система. Органы чувств.</b>			

<b>Тема 4.1</b> <b>Общие принципы строения и функций нервной системы</b>	<b>Содержание учебного материала</b>	2	1
	Общие принципы строения и функций нервной системы Классификация нервной системы человека. Общие принципы строения центральной нервной системы – серое вещество (скопление нейронов), белое вещество (нервные волокна). Синапс – понятие, виды. Электрическая и химическая передача сигналов в синапсе. Понятие о медиаторах. Строение типичного химического синапса. Понятие о рефлексе. Классификация рефлексов. Критерии оценки деятельности нервной системы.		1 2 2 1
<b>Тема 4.2 Спинной мозг:</b>	<b>Содержание учебного материала</b>	2	2

<p><b>строение и функции.</b></p>	<p>Функциональная анатомия спинного мозга.  Спинной мозг – расположение, строение (внешний вид, утолщения, мозговой конус, терминальная нить, щель и борозды), центральный канал, отделы, серое и белое вещество спинного мозга. Сегмент – понятие, виды, корешки спинного мозга.  Проводниковая функция спинного мозга – понятие, структуры, ее осуществляющие.  Рефлекторная функция спинного мозга - понятие, структуры, ее осуществляющие.  Рефлексы спинного мозга (сухожильные, кожно-мышечные, кожно-висцеральные, висцеромоторные). Жизненно-важный центр спинного мозга – двигательный центр диафрагмы</p>		<p>2</p> <p>2</p> <p>2</p>
<p><b>Тема 4.3 Спинномозговые</b></p>	<p><b>Содержание учебного материала</b></p>	<p>2</p>	<p>2</p>

<p><b>нервы.</b></p>	<p>Спинномозговые нервы  Спинномозговые нервы: образование, количество, ветви спинномозговых нервов.  Грудные спинномозговые нервы – расположение, ветви, виды и области иннервации задних и передних ветвей.  Сплетения спинномозговых нервов (шейное, плечевое, поясничное, крестцово-копчиковое) – образование, расположение, основные нервы, области иннервации сплетений.  Проводниковая функция спинного мозга – понятие, структуры, ее осуществляющие.  Рефлекторная функция спинного мозга - понятие, структуры, ее осуществляющие.  Рефлексы спинного мозга (сухожильные, кожно-мышечные, кожно-висцеральные, висцеромоторные). Жизненно-важный центр спинного мозга – двигательный центр диафрагмы</p>		<p>2</p> <p>2</p>
	<p><b>Лабораторные работы</b></p>		
	<p><b>Практическое занятие:</b> «Анатомия спинного мозга. Спинномозговые нервы»</p>	<p>2</p>	
	<p><b>Контрольная работа</b></p>		



	<p><b>Самостоятельная работа обучающихся:</b></p> <ul style="list-style-type: none"> <li>- самоподготовка по атласу</li> <li>- изучение анатомической и производной терминологии, заполнение словаря</li> <li>- работа с банком тестовых заданий</li> <li>- зарисовка схемы «Рефлекторная дуга соматического рефлекса»</li> <li>- подготовка реферативных сообщений</li> <li>- УИРС</li> </ul>	4	
<p><b>Тема 4.4</b> <b>Головной мозг: ствол мозга.</b></p>	<p><b>Содержание учебного материала</b></p>	2	2
	<p>Головной мозг – расположение, отделы и части. Ствол мозга.          Оболочки мозга: твердая, паутинная, сосудистая.          Межоболочечные пространства – эпидуральное, субдуральное, субарахноидальное – расположение, их содержимое.          Желудочки головного мозга. Ликвор – образование, движение, функции.          Ствол головного мозга. Продолговатый мозг: строение и функции.          Мост: строение, функции.          Мозжечок: строение и функции.          Средний мозг: строение и функции.          Промежуточный мозг – структуры, его образующие, основные функции.</p>		2 2 2 2 2

<b>Тема 4.5 Конечный мозг. Оболочки головного мозга.</b>	<b>Содержание учебного материала</b>	2	2 2
	<p>Правое и левое полушария, их поверхности, доли. Боковые желудочки, их строение. Серое и белое вещество. Ассоциативные, комиссуральные и проекционные волокна. Базальные ядра. Кора больших полушарий. Послойное строение коры. Экранный принцип функционирования коры. Функциональная единица коры (колонка).</p> <p>Условно-рефлекторная деятельность коры. Роль коры в удовлетворении потребности организма в адаптации человека.</p> <p>Проекционные зоны коры: зрительная (затылочная доля), двигательная (передняя центральная извилина), кожной чувствительности (задняя центральная извилина), слуховая (верхняя височная извилина), речевая (средняя и нижняя лобные, верхняя височная и нижняя теменная извилины), вкусовая (нижняя часть задней центральной извилины). Принцип проекции в коре кожной чувствительности и произвольных движений правой и левой половин тела, головы, туловища, верхних и нижних конечностей. Ассоциативные поля и их функции.</p>		2 2
	<b>Практическое занятие «Строение и функции головного мозга»</b>	2	
	<b>Контрольная работа</b>		

	<p><b>Самостоятельная работа обучающихся:</b></p> <ul style="list-style-type: none"> <li>- самоподготовка по лекционному материалу, материалу учебника, атласу</li> <li>- изучение анатомической и производной терминологии, заполнение словаря</li> <li>- работа с банком тестовых заданий</li> <li>- подготовка реферативных сообщений</li> <li>-УИРС</li> </ul>	3	
<p><b>Тема 4.6</b> <b>Периферическая нервная система. Черепные нервы.</b></p>	<p><b>Содержание учебного материала</b></p>	2	2
	Количество черепных нервов (ЧМН), соответственные названия ЧМН номеру. Классификация по функции.		2
	Обонятельный нерв. Области иннервации.		2
	Зрительный нерв. Области иннервации.		2
	Глазодвигательный, блоковый и отводящий нервы. Области иннервации.		2
	Тройничный нерв – его ветви, название. Области иннервации.		2
	Лицевой нерв. Области иннервации.		2
	Преддверно-улитковый нерв. Области иннервации.		2
	Языкоглоточный нерв. Области иннервации.		2
	Блуждающий нерв. Области иннервации.		2
Добавочный нерв. Области иннервации.			
Подъязычный нерв. Области иннервации.			
	<b>Лабораторные работы</b>		

	<b>Практическое занятие: «Черепные нервы»</b>	2	
	<b>Контрольная работа</b>		
	<b>Самостоятельная работа обучающихся:</b> - самоподготовка по лекционному материалу, материалу учебника, атласу - изучение анатомической и производной терминологии, заполнение словаря - самоподготовка по тестовым заданиям - составление таблицы «Черепные нервы»	2	
<b>Тема 4.7 Вегетативная нервная система</b>	<b>Содержание учебного материала</b>	2	2
	Области иннервации и функции вегетативной нервной системы Классификация вегетативной нервной системы – симпатическая, парасимпатическая.		
	<b>Лабораторные работы</b>		
	<b>Практическое занятие: «Вегетативная нервная система»</b>	2	
	<b>Контрольная работа</b>		
	<b>Самостоятельная работа обучающихся:</b> - самоподготовка по лекционному материалу, материалу учебника, атласу - изучение анатомической и производной терминологии,	2	

	заполнение словаря - работа с банком тестовых заданий - составление сравнительной таблицы симпатической и парасимпатической нервной системы.		
<b>Тема 4.8 Высшая нервная деятельность</b>	<b>Содержание учебного материала</b>  Психическая деятельность (ВНД) — физиологическая основа психосоциальных потребностей, структура, ее осуществляющая. Физиологические свойства коры, лежащие в основе условно-рефлекторной деятельности. Условный рефлекс — определение, принципы, механизмы и условия формирования, виды, торможение, формирование динамического стереотипа. Структурно-функциональные основы особенностей психической деятельности человека (I и II сигнальные системы) физиологические основы индивидуальной психической деятельности. Типы высшей нервной деятельности человека. Формы психической деятельности (сон, бодрствование, память, мышление, сознание, самосознание, речь). Физиологические основы памяти, речи, мышления, сознания, сна. Механизм кодирования информации в ЦНС. Критерии оценки психической деятельности: адекватное	2	

	поведение и речь, память, обучаемость, мышление, сон, сознание, самосознание, связь психической деятельности и соматического состояния организма.		
	<b>Лабораторные работы</b>	-	
	<b>Практические занятия:</b> «Высшая нервная деятельность»	2	
	<b>Самостоятельная работа обучающихся.</b> Подготовка сообщений «Сон и сновидения», «Гипноз», «Сигнальные системы», «Эмоции», «Память». Составление кроссворда на тему «Высшая нервная деятельность».	2	
<b>Тема 4.9</b> <b>Органы чувств. Общие вопросы анатомии и физиологии сенсорных систем.</b>	<b>Содержание учебного материала</b>	2	1
	Сенсорные системы. Виды анализаторов. Строение глаза. Физиология зрения.		2
	Учение И.П. Павлова об анализаторах. Отделы сенсорной системы: периферический, проводниковый, центральный.		2

	<p>Строение кожи. Эпидермис – расположение, характеристика слоев эпидермиса. Дерма (собственно кожа), гиподерма (подкожно-жировая клетчатка).</p> <p>Железы кожи: потовые, сальные, молочные – расположение, строение, места открытия выводных протоков, характеристика секретов, функции потовых и сальных желез.</p> <p>Производные кожи: волосы, ногти – расположение, строение. Функции кожи.</p> <p>Глаз – строение, глазное яблоко, вспомогательный аппарат. Оптическая система глаза – структуры, к ней относящиеся. Условия ясного видения предметов, факторы, их определяющие.</p>		<p>2</p> <p>2</p> <p>2</p> <p>2</p>
<b>Тема 4.10</b>	<b>Содержание учебного материала</b>	2	2
<b>Орган слуха и равновесия. Анализаторы обоняния и вкуса.</b>	<p>Орган слуха и равновесия.</p> <p>Орган вкуса. Вспомогательный аппарат вкусовой сенсорной системы (язык). Вкусовые рецепторы – чем представлены, локализация. Проводниковый отдел. Центры вкуса подкорковый и корковый.</p> <p>Орган обоняния. Обонятельные рецепторы – чем представлены, локализация. Проводниковый и центральный отделы обонятельной сенсорной системы.</p>		2
	<b>Лабораторные работы</b>		
	<b>Практическое занятие «Органы чувств»</b>	2	

	<b>Контрольная работа</b>		
	<b>Самостоятельная работа обучающихся:</b> -самоподготовка по лекционному материалу, материалу учебника, атласу -изучение анатомической и производной терминологии, заполнение словаря -работа с банком тестовых заданий -составление сравнительной таблицы «Строение анализаторов» -подготовка реферативных сообщений	3	
<b>Раздел 5.</b>			
<b>Кровь: состав и свойства</b>			
<b>Тема 5.1 Состав и функции</b>	Содержание учебного материала	2	2



<b>крови.</b>	<p>Кровь: состав и функции крови</p> <p>Кровь – жидкая ткань организма. Функции крови – транспортная (дыхательная, трофическая, выделительная, регуляторная), защитная (терморегуляционная, свертывающая, противосвертывающая, иммунная).</p> <p>Состав крови: плазма и форменные элементы. Основные показатели: количество крови, гематокрит, вязкость, осмотическое давление, водородный показатель. Органические и неорганические вещества плазмы, их значение. Понятие о буферных системах крови.</p> <p>Изучение форменных элементов крови. Эритроциты: строение и функции. Норма эритроцитов для мужчин и женщин. Гемоглобин: строение, нормы. СОЭ: нормы для мужчин и женщин, диагностическое значение.</p> <p>Лейкоциты: норма содержания, функции. Разновидности лейкоцитов: гранулоциты и агранулоциты. Лейкоцитарная формула.</p> <p>Тромбоциты: строение, функции, норма.</p>		<p>2</p> <p>2</p> <p>2</p> <p>2</p>
	<b>Лабораторные работы</b>		
	<b>Практическое занятие:</b>	-	
	<b>Контрольная работа</b>		
	<p><b>Самостоятельная работа обучающихся:</b></p> <p>- самоподготовка по дополнительной литературе</p> <p>- изучение терминологии, заполнение словаря</p>	2	

	<ul style="list-style-type: none"> <li>- работа с банком тестовых заданий</li> <li>- зарисовка форменных элементов крови</li> <li>- подготовка реферативных сообщений</li> </ul>		
<b>Тема 5.2 Свойства крови.</b>	<b>Содержание учебного материала</b>	2	2
	Гемостаз – определение, механизмы (сосудисто-тромбоцитарный, гемокоагуляции). Гемокоагуляция - определение, факторы свертывания, стадии.		
	<b>Лабораторные работы</b>		
	<b>Практическое занятие: «Состав, свойства и функции крови»</b>	2	
<b>Тема 5.3 Группы крови. Резус-фактор.</b>	<b>Содержание учебного материала</b>	2	2
	Группы крови – принцип, лежащий в основе деления крови на группы, виды и расположение агглютиногенов и агглютининов, характеристика групп крови. Агглютинация. Принцип определения группы крови. Групповая несовместимость. Резус-фактор. Обозначение, локализация. Понятие о резус-конflikте.		
	<b>Лабораторные работы</b>		
	<b>Практическое занятие: «Определение групповой принадлежности, гемоглобина, СОЭ»</b>	2	
	<b>Контрольная работа</b>		
	<b>Самостоятельная работа обучающихся:</b>	2	

	<ul style="list-style-type: none"> <li>- самоподготовка по дополнительной литературе</li> <li>- изучение терминологии, заполнение словаря</li> <li>- работа с банком тестовых заданий</li> <li>- зарисовка форменных элементов крови</li> <li>- подготовка реферативных сообщений</li> </ul>		
<b>Раздел 6.</b>			
<b>Дыхательная система</b>			
<b>Тема 6.1</b>	<b>Содержание учебного материала</b>	2	1
<b>Общие данные о строении дыхательной системы.</b>	<b>Общие данные о строении дыхательной системы.</b>		2
<b>Воздухоносные пути.</b>	<b>Воздухоносные пути.</b> Носовая полость: строение и функции.		2
	Гортань - проекция на позвоночник, строение и функции гортани.		2
	Трахея - проекция на позвоночник, бифуркация трахеи, строение стенки, функции.		2
	Бронхи - виды бронхов, строение стенки, особенности правого главного бронха. Бронхиальное дерево. Особенности строения стенки конечных бронхиол.		
	Носовая полость: строение и функции.		
	Гортань - проекция на позвоночник, строение и функции гортани.		
	Трахея - проекция на позвоночник, бифуркация трахеи, строение стенки, функции.		
	Бронхи - виды бронхов, строение стенки, особенности правого главного бронха. Бронхиальное дерево. Особенности строения стенки конечных бронхиол.		
	<b>Лабораторные работы</b>		

	<b>Контрольная работа</b>		
	<b>Практическое занятие</b>	-	
	<b>Самостоятельная работа обучающихся:</b> - самоподготовка по атласу - изучение анатомической и производной терминологии, заполнение словаря - работа с банком тестовых заданий - составление анатомических кроссвордов - подготовка реферативных сообщений УИРС	2	
<b>Тема 6.2 Легкие. Плевра.</b>	<b>Содержание учебного материала</b>	2	2
	Легкие и плевра. Легкие - строение, границы. Структурно-функциональная единица лёгких - ацинус - строение, функции. Плевра - строение, листки, плевральная полость, плевральные синусы, давление в плевральной полости. Факторы, препятствующие спадению легких.		2
	<b>Лабораторные работы</b>		
	<b>Практическое занятие:</b> «Изучение органов дыхательной	2	

	системы»		
	<b>Контрольная работа</b>		
	<b>Самостоятельная работа обучающихся:</b> - самоподготовка по атласу - изучение анатомической и производной терминологии, заполнение словаря - работа с банком тестовых заданий - составление таблицы «Нижняя граница лёгких» - подготовка реферативных сообщений; -УИРС	2	
<b>Тема 6.4 Физиология дыхания</b>	<b>Содержание учебного материала</b>	2	2
	Процесс дыхания - определение, этапы. Внешнее дыхание - характеристика, структуры, его осуществляющие. Транспорт газов кровью - характеристика. Тканевое дыхание - характеристика, структуры, его осуществляющие. Механизм вдоха и выдоха. Показатели внешнего дыхания - частота, ритм, глубина, легочные объемы. Критерии оценки деятельности дыхательной системы. Регуляция дыхания.		2 2 2 2 1
	<b>Лабораторные работы</b>		
	<b>Практическое занятие:</b> «Физиология дыхания. Спирометрия»	2	
	<b>Контрольная работа</b>		

	<p><b>Самостоятельная работа обучающихся:</b></p> <ul style="list-style-type: none"> <li>- самоподготовка по атласу</li> <li>- изучение анатомической и производной терминологии, заполнение словаря</li> <li>- работа с банком тестовых заданий</li> <li>- составление таблиц «Содержание кислорода и углекислого газа в дыхательных средах организма», «Содержание газов в артериальной и венозной крови»</li> <li>- подготовка реферативных сообщений</li> </ul>	2	
<p><b>Раздел 7.</b> <b>Пищеварение. Обмен веществ и энергии</b></p>			
<p><b>Тема 7.1</b> <b>Обзор пищеварительной системы. Полость рта, глотка. Пищевод. Желудок.</b></p>	<p><b>Содержание учебного материала</b></p> <p><b>Обзор пищеварительной системы. Полость рта, глотка, пищевод.</b></p> <p>Полость рта - преддверие и собственно полость рта. Зев - границы, небные дужки, мягкое небо. Миндалины лимфоэпителиального кольца. Места открытия выводных протоков слюнных желез.</p> <p>Органы полости рта: язык и зубы.</p> <p>Большие слюнные железы: околоушные, поднижнечелюстные, подъязычные - строение, места открытия выводных протоков, секрет слюнных желез.</p> <p>образование пищевого комка. Всасывание в полости рта.</p> <p>Глотание.</p>	2	2
			2
			2

	<p>Глотка - расположение, строение стенки, отделы, функции (пищеварительная, дыхательная).</p> <p>Пищевод: расположение, отделы, физиологические сужения, строение стенки, функции.</p> <p>Желудок. Расположение, проекция на переднюю брюшную стенку, отделы, поверхности, края желудка. Строение стенки желудка.</p>		
	<b>Лабораторные работы</b>		
	<b>Практическое занятие:</b> «Изучение полости рта, языка, зубов, слюнных желез, глотки, пищевода»	2	
	<b>Контрольная работа</b>		
	<p><b>Самостоятельная работа обучающихся:</b></p> <ul style="list-style-type: none"> <li>- самоподготовка по атласу</li> <li>- изучение анатомической и производной терминологии, заполнение словаря</li> <li>- работа с банком тестовых заданий</li> </ul>	2	
<b>Тема 7.2 Пищевод. Желудок</b>	<b>Содержание учебного материала</b>	2	2
	<p>Пищевод: расположение, отделы, физиологические сужения, строение стенки, функции.</p> <p>Желудок. Расположение, проекция на переднюю брюшную стенку, отделы, поверхности, края желудка. Строение стенки желудка.</p>		
	<b>Практическое занятие</b>	-	

<b>Тема 7.3 Тонкий и толстый кишечник. Строение и функции. Брюшная полость.</b>	<b>Содержание учебного материала</b>	2	2
	Изучение тонкого и толстого кишечника. Строение стенки. Изучение брюшины.		
	<b>Лабораторные работы</b>		
	<b>Практическое занятие «Изучение желудка, тонкого и толстого кишечника»</b>	2	
	<b>Контрольная работа</b>		
	<b>Самостоятельная работа обучающихся:</b> - самоподготовка по атласу - изучение анатомической и производной терминологии, заполнение словаря - работа с банком тестовых заданий - составление сравнительной таблицы пищеварения в различных отделах пищеварительного канала - подготовка реферативных сообщений - УИРС	2	
<b>Тема 7.4 Анатомия и физиология больших</b>	<b>Содержание учебного материала</b>	2	2



<b>пищеварительных желез</b>	<p>Поджелудочная железа - расположение, функции; экзокринная – выделение пищеварительного сока (состав сока), эндокринная - выделение гормонов. Регуляция выделения поджелудочного сока.</p> <p>Печень – расположение, проекция на переднюю брюшную стенку (границы), функции Строение печени. Структурно-функциональная единица печени. Строение печеночной дольки.</p> <p>Желчный пузырь – расположение, строение, функции.</p> <p>Состав и свойства желчи. Функции желчи. Виды желчи (пузырная, печеночная).</p> <p>Желчевыводящие пути.</p>		2
	<b>Лабораторные работы</b>		
	<b>Практическое занятие:</b> «Изучение печени, поджелудочной железы»	2	
	<b>Контрольная работа</b>		
	<p><b>Самостоятельная работа обучающихся:</b></p> <ul style="list-style-type: none"> <li>- самоподготовка по атласу</li> <li>- изучение анатомической и производной терминологии, заполнение словаря</li> <li>- работа с банком тестовых заданий</li> </ul>	2	

<p><b>Тема 7.5</b> <b>Физиология пищеварения</b></p>	<p><b>Содержание учебного материала</b></p>	<p>2</p>	<p>2</p>
	<p>Пищеварение в полости рта: механическая (откусывание, дробление, размалывание пищи) и химическая обработка пищи ферментами слюны (расщепление крахмала под воздействием амилазы, мальтазы),          Функции желудка. Желудочный сок - свойства, состав.          Кишечный сок - свойства, состав. Пищеварение в тонкой кишке.          Полостное пищеварение под действием кишечного сока, поджелудочного сока, желчи. Моторная функция тонкой кишки.          Всасывание в тонкой кишке.          Толстая кишка - отделы, расположение, проекции отделов на переднюю брюшную стенку, особенности строения, функции.          Нормальная микрофлора толстой кишки (ацидофильные палочки, бактерии гниения, кишечные палочки, бактерии, инактивирующие ферменты кишечного сока), ее значение.          Пищеварение в толстой кишке под действием ферментов кишечного сока и бактерий. Формирование каловых масс. Состав каловых масс (омертвевшие клетки кишечного эпителия, желчные пигменты, бактерии, непереваренная пища, экскреты, остатки ферментов). Акт дефекации.</p>		<p>2 2 2 2 2</p>
	<p><b>Лабораторные работы</b></p>		

	<b>Практическое занятие «Физиология пищеварения»</b>	2	
	<b>Контрольная работа</b>		
	<b>Самостоятельная работа обучающихся:</b> - самоподготовка по лекционному материалу, материалу учебника, атласу - изучение анатомической и производной терминологии, заполнение словаря - работа с банком тестовых заданий - составление сравнительной таблицы пищеварения в различных отделах пищеварительного канала - подготовка реферативных сообщений -УИРС	2	
<b>Тема 7.6 Обмен веществ в организме.</b>	<b>Содержание учебного материала</b>	2	1
	Обмен веществ и энергии организма с внешней средой. Ассимиляция и диссимиляция. Белки: биологическая ценность (пластическая, регуляторная, ферментативная, транспортная, наследственная, энергетическая роль), энергетическая ценность, суточная потребность человека в белках. Азотистый баланс – понятие, виды (азотистое равновесие, положительный и отрицательный азотистый баланс). Конечные продукты белкового обмена (вода, углекислый газ, аммиак). Обезвреживание аммиака. Углеводы: биологическая ценность (энергетическая,		1  1

	пластическая), депо углеводов, энергетическая ценность, образование энергии при расщеплении гликогена в аэробных и анаэробных условиях (сравнительная энергетическая ценность этих процессов). Суточная потребность человека в углеводах. Жиры: биологическая ценность (энергетическая, пластическая, источники эндогенной воды, механическая и тепловая защита жировых депо), энергетическая ценность. Потребность человека в жирах. Суточная потребность человека в жирах. Ненасыщенные жирные кислоты (линолевая, линоленовая, арахидоновая) – незаменимые питательные вещества. Конечные продукты расщепления жира в организме: глицерин и жирные кислоты (участие жирных кислот в синтезе кетоновых тел – источников энергии).		1 1
	<b>Лабораторные работы</b>		
	<b>Практическое занятие: «Обмен веществ и энергии в организме»</b>	2	
	<b>Контрольная работа</b>		
<b>Тема 7.7 Водный и</b>	<b>Содержание учебного материала</b>	2	

<p><b>минеральный обмен.</b> <b>Терморегуляция. Обмен энергии</b></p>	<p>Водный и минеральный обмен. Процесс терморегуляции и энергетический обмен. Энергетический обмен – характеристика. Превращение веществ и энергии в организме человека, расходование энергии пищи на согревание организма и синтез АТФ. Использование энергии АТФ. Энерготраты человека: основной обмен и рабочая прибавка. Основной обмен, определение, факторы на него влияющие. Регуляция основного обмена. Рабочая прибавка: энергозатраты на мышечную и умственную деятельность, специфически динамическое действие пищи. Теплопродукция в организме человека. Пути теплоотдачи. Регуляция теплообмена. Температура человека.</p>		
	<p><b>Лабораторные работы</b></p>		
	<p><b>Практическое занятие:</b> «Процесс терморегуляции»</p>	<p>2</p>	
	<p><b>Контрольная работа</b></p>		
	<p><b>Самостоятельная работа:</b> Составление схемы обмена веществ и энергии в организме человека. Составление кроссворда на тему «Обмен веществ и энергии в организме человека». Сообщение «Роль витаминов в обмене веществ».</p>	<p>3</p>	

	Подготовка презентации.		
<b>Раздел 8. Выделительная система.</b>			
<b>Тема 8.1 Анатомия мочевыделительной системы.</b>	<b>Содержание учебного материала</b>	2	2
	Структуры организма, участвующие в выделении. Обзор мочевыделительной системы – органы, ее образующие, функции. Критерии оценки деятельности мочевыделительной системы. Почки: проекция на позвоночник, отношение к брюшине, поверхности, края, ворота, синус, оболочки. Фиксирующий аппарат, корковое и мозговое вещество, структурно-функциональная единица почки – нефрон. Кровоснабжение почки: «чудесная» сеть почки. Мочеточники – расположение, строение стенки. Мочевой пузырь – расположение, отношение к брюшине, внешнее строение, строение стенки. Мочеиспускательный канал женский и мужской.		2 2 2
	<b>Лабораторные работы</b>		
	<b>Практическое занятие «Изучение органов мочевой системы»</b>	2	
	<b>Контрольная работа</b>		
	<b>Самостоятельная работа обучающихся:</b> - самоподготовка по атласу - изучение анатомической и производной терминологии,	2	

	заполнение словаря - работа с банком тестовых заданий - зарисовка схемы строения нефрона - подготовка реферативных сообщений -УИРС		
<b>Тема 8.2. Физиология мочеобразования.</b>	<b>Содержание учебного материала</b>	2	
	Механизмы образования мочи: фильтрация, реабсорбция, секреция. Регуляция мочеобразования. Состав и физико-химические свойства мочи.		
	<b>Лабораторные работы</b>		
	<b>Практическое занятие «Изучение мочи. Физиология мочеобразования.»</b>	2	
	<b>Контрольная работа</b>		
	<b>Самостоятельная работа обучающихся:</b> - самоподготовка по атласу - изучение анатомической и производной терминологии, заполнение словаря - работа с банком тестовых заданий - подготовка реферативных сообщений	2	
<b>Раздел 9. Репродуктивная система.</b>			
<b>Тема 9.1 Репродуктивная</b>	<b>Содержание учебного материала</b>	2	2

<b>система женского и мужского организма</b>	Женские половые органы – внутренние (яичники, маточные трубы, матка, влагалище) и наружные (большие и малые половые губы, клитор, девственная плева).		2
	Яичник – расположение, функции, строение		2
	Маточная труба – расположение, функции, строение.		2
	Матка- расположение, функции, отделы, слои стенки.		2
	Влагалище – расположение, функции, своды, девственная плева, строение стенки (соединительно-тканый слой, мышечный слой, слизистая с поперечными складками).		2
	Наружные половые органы.		2
	Молочная железа – функция, расположение, строение.		2
	Гормоны половых желез.		
	Мужские половые органы – внутренние (яичко, придаток яичка, семявыносящий проток, семенные пузырьки, предстательная железа, куперовы железы) и наружные (половой член, мошонка).		
	Сперма – образование, состав, пути движения из яичек в мочеиспускательный канал.		
Гормоны половых желез.			
Промежность: понятие, границы, мочеполовой и анальный треугольник, мужская и женская промежность.			
	<b>Лабораторные работы</b>		
	<b>Практическое занятие</b>	-	
	<b>Контрольная работа</b>		
	<b>Самостоятельная работа обучающихся:</b>	2	



	<ul style="list-style-type: none"> <li>- самоподготовка по атласу</li> <li>- изучение анатомической и производной терминологии, заполнение словаря</li> <li>- работа с банком тестовых заданий</li> <li>- составление кроссвордов</li> <li>- подготовка реферативных сообщений;</li> <li>-УИРС</li> </ul>		
	<b>Практическое занятие:</b> Репродуктивная система женского и мужского организма	2	
	<b>Самостоятельная работа обучающихся</b> <ul style="list-style-type: none"> <li>- самоподготовка по атласу</li> <li>- изучение анатомической и производной терминологии, заполнение словаря</li> <li>- работа с банком тестовых заданий</li> <li>- составление кроссвордов</li> <li>- подготовка реферативных сообщений</li> <li>-УИРС</li> </ul>	2	2 2 2 2
<b>Раздел 10. Гуморальная регуляция процессов жизнедеятельности. Эндокринная система человека.</b>			
<b>Тема 10.1 Гуморальная</b>	<b>Содержание учебного материала</b>	2	2

<p><b>регуляция процессов жизнедеятельности.</b></p>	<p>Железы внешней, внутренней, смешанной секреции, представители. Секреты, их виды. Механизм действия гормонов. Органы-мишени. Механизм регуляции синтеза гормонов. Принцип обратной связи.</p>		2
<p><b>Тема 10.2 Железы внутренней секреции.</b></p>	<p><b>Содержание учебного материала</b></p> <p>Щитовидная железа – расположение, внешнее строение, внутреннее строение, гормоны фолликулярных клеток (тироксин и трийодтиронин), их физиологические эффекты, гормон парафолликулярных клеток (тиреокальцитонин) - их физиологические эффекты. Роль йода в синтезе гормонов щитовидной железы.</p> <p>Паращитовидные железы: количество, расположение, физиологические эффекты паратгормона.</p> <p>Гормоны поджелудочной железы (инсулин и глюкагон), структуры, их вырабатывающие, роль цинка в синтезе инсулина и глюкагона.</p> <p>Гипофиз – расположение, доли, нейрогипофиз, аденогипофиз. Гормоны нейрогипофиза – происхождение, физиологическое действие вазопрессина и окситоцина.</p> <p>Гормоны передней доли гипофиза: соматотропный (СТГ),</p>	2	2

	<p>пролактин, тиреотропный гормон (ТГ), аденокортикотропный гормон (АКТГ), гонадотропные гормоны (ГГ), фолликулостимулирующий, лютеинизирующий, лютеотропный – физиологические эффекты.</p> <p>Эпифиз – расположение, внешнее строение, внутреннее строение, гормоны (мелатонин, антигонадотропин, серотонин), их физиологические эффекты.</p> <p>Надпочечники – расположение, строение. Гормоны коркового вещества, физиологические эффекты. Гормоны мозгового слоя, их физиологические эффекты.</p>		2  2 2
	<b>Практическое занятие</b> Железы внутренней секреции.	2	
	<p><b>Самостоятельная работа обучающихся</b></p> <ul style="list-style-type: none"> <li>- самоподготовка по атласу</li> <li>- изучение анатомической и производной терминологии, заполнение словаря</li> <li>- работа с банком тестовых заданий</li> <li>- составление кроссвордов</li> <li>- составление таблицы «Железы внутренней секреции»</li> <li>- подготовка реферативных сообщений</li> </ul>	3	
<b>ИТОГО:</b>		<b>222</b>	

## 2. УСЛОВИЯ РЕАЛИЗАЦИИ УЧЕБНОЙ ДИСЦИПЛИНЫ

### 3.1. Требования к минимальному материально-техническому обеспечению

Реализация учебной дисциплины требует наличия учебного кабинета «Анатомии и физиологии человека», мастерских – нет, лабораторий – нет.

#### Оборудование учебного кабинета:

–	Мебель и стационарное оборудование
	- стол для преподавателя - 1 - стул для преподавателя - 1 - стол ученический - 15 - стул ученический - 30 - доска - 1 - информационный стенд - 1 - шкаф для хранения учебно-наглядных пособий -2 - стеллажи для муляжей и моделей -3
2.	Аппаратура, приборы, ТСО
	Тонометр-10 Фонендоскоп- 10 Прибор Панченкова-2 Микроскопы с набором объективов -10 Спирометр -5 Диaproектор -1 Телевизионная панель -1 Ноутбуки -2 Видеомагнитофон -1
3.	Муляжи, модели, планшеты
3.1	Костная система
	Кости: Скелет человека 2 Череп -2 Череп с разрозненными костями -3 Основание черепа -2 Набор костей черепа -5 Скелет туловища с тазом -3 Набор костей туловища -4 Набор костей верхней конечности -5 Набор костей нижней конечности- 5
3.2	Мышечная система
	Муляжи мышц: -мышцы головы и шеи -2 -мышцы туловища -3

	<p>-мышцы верхней конечности -3  -мышцы нижней конечности- 3  -диафрагма -2  Мышцы на планшетах:  -мышцы головы и шеи -3  -мышцы туловища -2  -мышцы верхней конечности -2  -мышцы нижней конечности- 2</p>
3.3	Нервная система:
	<p>-головной мозг (разборная модель) -2  -продолговатый мозг (увеличенная модель) -3  Нервная система на планшетах:  -спинной мозг -2  -головной мозг-3</p>
3.4	Железы
	<p>Муляжи на планшетах:  -гипофиз- 3  -щитовидная железа -3  -околощитовидные железы -2  -поджелудочная железа -3  -надпочечники -2  -яички -3  -яичники -3  -предстательная железа -3</p>
3.5	Сердечно-сосудистая система:
	<p>-сердце (разборная модель) -2  Планшеты:  -фронтальный разрез сердца -2  -схема кровообращения человека- 2  -схема кровообращения плода -2  -лимфатические узлы и протоки -2  -схема лимфообращения -2</p>
3.6	Дыхательная система
	<p>-гортань (разборная модель) -3  Муляжи:  -сагиттальный разрез полости носа -2  -сегментарные бронхи -2  -органы дыхания и средостения -3</p>
3.7	Пищеварительная система
	<p>-муляж печени -2  Планшеты:  -пищеварительная система -3  -кишечник -3</p>

	-ворсинки тонкой кишки -3 -печень -2
3.8	Выделительная и репродуктивная система
	-муляж почки -2 Планшеты: -мочевыделительная система-2 -сагиттальный разрез мужского таза -2 -сагиттальный разрез женского таза - 2
3.9	Органы чувств
	Модели: -глазное яблоко - 3 -глаз (увеличенная модель) -2 -наружное ухо -2 -внутреннее ухо -2 -набор слуховых косточек и улитка -2 -кожа (на планшете)- 2
3.1 0	Торс человека -3 Органы грудной и брюшной полости Сагиттальный разрез головы и шеи (муляж) - 2
4.	Видеофильмы по всем темам
5.	Диапозитивы – наборы по разделам: -гистология -нормальная анатомия и физиология
6.	Микропрепараты - наборы по всем темам
7.	Комплект таблиц по всем темам -286

—

Оборудование мастерской и рабочих мест мастерской: нет  
Оборудование лаборатории и рабочих мест лаборатории: нет

### **3.2. Информационное обеспечение обучения**

#### **Перечень учебных изданий, Интернет-ресурсов, дополнительной литературы**

##### **1. Основная литература:**

###### **1. Учебники**

1. Сапин М.Р. Анатомия человека : атлас : учебное пособие для медицинских училищ и колледжей / Сапин М.Р., З.Г. Брыксина, С.В. Чава. - М. : ГЭОТАР-Медиа, 2015. – 376 с. : ил.

2. Федюкович Н.И. Анатомия и физиология человека : учебник / Н.И. Федюкович. – Изд.25-ое, стер. – Ростов н\Д : Феникс, 2015. – 510 с. : ил. – (Среднее медицинское образование).

## **2. Дополнительная литература:**

1. Билич Г.Л. Анатомия человека / Г.Л. Билич, Е.Ю. Зигалова. – 2-ое изд. – Москва : Издательство «Э», 2017. – 240 с. + ил. – (Медицинский атлас)
2. Боянович Ю.В. Анатомия человека : медицинский атлас / Ю.В. Боянович. – Москва : Издательство «Э», 2016. – 240 с.

## **2. Отечественные журналы**

1. Журнал «Первая медицинская помощь»
2. Журнал «Сестринское дело»

## **Дополнительные источники:**

1. Видеофильмы:
  - 1) документальный сериал ВВС «Тело человека»: часть 2: «Первые шаги», «Период полового созревания» (100 минут); часть 3: «Мозг человека», «Проходят годы» (100 минут);
  - 2) «Кровь», «Газообмен», «Температурная регуляция», «Сердечный цикл», «Внешнее дыхание», «Условные рефлексы», «Движение крови по сосудам», «ВНС», «Выделительная функция почек», «Даша Севастопольская», «Железы внутренней секреции».
  - 3) Мышцы, сосуды, мозг, лимфатическая система. Поджелудочная железа /1970г/.
2. Электронные учебные пособия:
  - 1) Большая медицинская энциклопедия. Москва.
  - 2) Атлас тела человека (интерактивный справочник по анатомии), Москва.
  - 3) Анатомия и физиология человека Составитель Бойченко Ю.Н.
  - 4) Репродуктивная система. Электронное пособие.
  - 5) Интерактивные таблицы по анатомии.

#### 4. КОНТРОЛЬ И ОЦЕНКА РЕЗУЛЬТАТОВ ОСВОЕНИЯ УЧЕБНОЙ ДИСЦИПЛИНЫ

Результаты обучения (освоенные умения, усвоенные знания)	Формы и методы контроля и оценки результатов обучения
	<p>Методы контроля знаний:</p> <ul style="list-style-type: none"> <li>– устный;</li> <li>– письменный;</li> <li>– решение проблемно-ситуационных задач;</li> <li>– тестирование;</li> <li>– оценка выполнения практических умений;</li> </ul> <p>Формы контроля знаний:</p> <ul style="list-style-type: none"> <li>– индивидуальный;</li> <li>– групповой;</li> <li>– комбинированный;</li> <li>– самоконтроль;</li> <li>– фронтальный;</li> </ul>
– Формирование общих и профессиональных компетенций	<ul style="list-style-type: none"> <li>– индивидуальное собеседование;</li> <li>– решение ситуационных задач;</li> <li>– заполнение таблиц;</li> <li>– подготовка сообщений, рефератов, презентаций;</li> <li>– экспертное наблюдение и оценка на практическом занятии.</li> </ul>
– Формирование знаний по важнейшим разделам анатомии и физиологии человека.	<ul style="list-style-type: none"> <li>– тестовые задания;</li> <li>– вопрос-ответная система контроля;</li> <li>– обозначение «немых» схем, рисунков;</li> <li>– письменные контрольные работы;</li> <li>– компьютерное тестирование;</li> <li>– письменный контроль (ОКР);</li> <li>– устный экзамен.</li> </ul>
– Формирование понимания физиологических процессов, идущих в организме человека.	<ul style="list-style-type: none"> <li>– тестовые задания;</li> <li>– вопрос-ответная система контроля;</li> <li>– письменные контрольные работы;</li> <li>– компьютерное тестирование;</li> </ul>



	<ul style="list-style-type: none"> <li>– выполнение заданий на установление соответствия между строением и функциями органов;</li> <li>– письменный контроль (ОКР);</li> <li>– устный экзамен.</li> </ul>
<ul style="list-style-type: none"> <li>– Формирование интереса к изучению организма человека, к пониманию проблем, возникающих при патологии того или иного органа.</li> </ul>	<ul style="list-style-type: none"> <li>– выступление с сообщениями, рефератами, презентациями;</li> <li>– составление кроссвордов, тестовых заданий, ситуационных задач;</li> <li>– выполнение экспериментальных работ;</li> <li>– работа с «немыми» рисунками, схемами;</li> </ul>
<ul style="list-style-type: none"> <li>– Формирование умений использовать теоретические знания при решении ситуационных, проблемных задач, при проведении сестринских манипуляций с пациентами.</li> </ul>	<ul style="list-style-type: none"> <li>– решение ситуационных задач;</li> <li>– выполнение экспериментальных работ;</li> <li>– составление рекомендаций по сохранению физиологических функций организма.</li> </ul>
Итоговая аттестация в форме комплексного экзамена	Экспертная оценка

Государственное бюджетное профессиональное образовательное учреждение  
«Магнитогорский медицинский колледж имени П. Ф. Надеждина»

**ПРОГРАММА ПРОМЕЖУТОЧНОЙ АТТЕСТАЦИИ  
КОМПЛЕКСНЫЙ ЭКЗАМЕН  
АНАТОМИЯ И ФИЗИОЛОГИЯ ЧЕЛОВЕКА  
СПЕЦИАЛЬНОСТЬ 34.02.01 СЕСТРИНСКОЕ ДЕЛО**

**Рассмотрено**

На заседании ЦМК

Общепрофессиональных дисциплин

Протокол №\_6\_ от «\_18\_» 02 .2020г.

Председатель ЦМК\_\_ Горина Е.В.

**Рекомендовано**

Методическим советом

Протокол заседания №\_7\_

от «\_17\_» 03 .2020 г.

Программа промежуточной аттестации студентов является частью ППССЗ в соответствии с ФГОС по специальности СПО 34.02.01 Сестринское дело.

## **I. ФОРМА ПРОВЕДЕНИЯ ЭКЗАМЕНА**

Итогом изучения дисциплины «Анатомия и физиология человека» является комплексный экзамен, который проводится с целью установления уровня и качества подготовки обучающихся, в соответствии с Федеральным государственным образовательным стандартом среднего профессионального образования в части требований к результатам освоения дисциплины и определяет:

- полноту и прочность теоретических знаний;
- сформированность общих и профессиональных компетенций.

## **II. ОБЪЕМ ВРЕМЕНИ НА ПОДГОТОВКУ И ПРОВЕДЕНИЕ КОМПЛЕКСНОГО ЭКЗАМЕНА.**

Информация о форме проведения комплексного экзамена доводится до сведения обучающихся в начале учебного года. Дата проведения комплексного экзамена доводится до сведения обучающихся не позднее, чем за 1 месяц до его проведения.

## **III. СРОКИ ПРОВЕДЕНИЯ КОМПЛЕКСНОГО ЭКЗАМЕНА.**

Комплексный экзамен проводится после изучения всех тем дисциплины во II семестре первого года обучения.

## **IV. НЕОБХОДИМЫЕ АТТЕСТАЦИОННЫЕ МАТЕРИАЛЫ, УСЛОВИЯ ПОДГОТОВКИ И ПРОЦЕДУРА ПРОВЕДЕНИЯ.**

4.1. Оценочные средства составляются на основе рабочей программы дисциплины. Результаты освоения дисциплины: «Анатомия и физиология человека», подлежащие проверке:

### **уметь:**

- применять знания о строении и функциях органов и систем организма человека при оказании сестринской помощи;

### **знать:**

- строение человеческого тела и функциональные системы человека, их регуляцию и саморегуляцию при взаимодействии с внешней средой.

Задания комплексного экзамена предназначены для установления уровня и качества подготовки обучающихся, в соответствии с Федеральным государственным образовательным стандартом среднего профессионального образования в части требований к результатам освоения дисциплины и определяют:

- полноту и прочность теоретических знаний;
- сформированность общих и профессиональных компетенций.

ОК 1. Понимать сущность и социальную значимость своей будущей профессии, проявлять к ней устойчивый интерес.

ОК 2. Организовывать собственную деятельность, выбирать типовые методы и способы в профессиональных задачах, оценивать их выполнение и качество.

ОК 3. Принимать решения в стандартных и нестандартных ситуациях и нести за них ответственность.

ОК 4. Осуществлять поиск и использование информации, необходимой для эффективного выполнения профессиональных задач, профессионального и личностного развития.

ОК 5. Использовать информационно-коммуникационные технологии в профессиональной деятельности.

ОК 6. Работать в коллективе и команде, эффективно общаться с коллегами, руководством, потребителями.

ОК 8. Самостоятельно определять задачи профессионального и личностного развития, заниматься самообразованием, осознанно планировать и осуществлять повышение квалификации.

ОК 11. Быть готовым брать на себя нравственные обязательства по отношению к природе, обществу и человеку.

### **Проведение профилактических мероприятий.**

- ПК 1.1. Проводить мероприятия по сохранению и укреплению здоровья населения, пациента и его окружения.
- ПК 1.2. Проводить санитарно-гигиеническое воспитание населения.
- ПК 1.3. Участвовать в проведении профилактики инфекционных и неинфекционных заболеваний.

### **Участие в лечебно-диагностическом и реабилитационном процессах.**

- ПК 2.1. Представлять информацию в понятном для пациента виде, объяснять ему суть вмешательств.

- ПК 2.2. Осуществлять лечебно-диагностические вмешательства, взаимодействуя с участниками лечебного процесса.
- ПК 2.3. Сотрудничать с взаимодействующими организациями и службами.
- ПК 2.4. Применять медикаментозные средства в соответствии с правилами их использования.
- ПК 2.5. Соблюдать правила использования аппаратуры, оборудования и изделий медицинского назначения в ходе лечебно-диагностического процесса.
- ПК 2.6. Вести утвержденную медицинскую документацию.
- ПК 2.7. Осуществлять реабилитационные мероприятия.
- ПК 2.8. Оказывать паллиативную помощь.

### **Оказание доврачебной медицинской помощи при неотложных и экстремальных состояниях.**

- ПК 3.1. Оказывать доврачебную помощь при неотложных состояниях и травмах.
- ПК 3.2. Участвовать в оказании медицинской помощи при чрезвычайных ситуациях.
- ПК 3.3. Взаимодействовать с членами профессиональной бригады и добровольными помощниками в условиях чрезвычайных ситуаций.

4.3. Перечень вопросов, выносимых на комплексный экзамен, разрабатывается преподавателями дисциплины, обсуждаются на заседании ЦМК, рассматривается методическим советом.

4.4. На основе разработанного и объявленного обучающимся перечня вопросов, рекомендованных для подготовки к экзамену, составляются тестовые задания. Комплексный экзамен включает в себя тестовую часть и решение ситуационной задачи.

В основе тестовых заданий лежат вопросы, рассматриваемые в рамках изучения дисциплины. Для выявления уровня освоения дисциплины используются тестовые задания закрытого типа - тесты, в которых можно выбрать один вариант. Ответ засчитывается, если ученик выбрал его правильно. Используется система простого выбора — один ответ из 4-5 предложенных ответов. Тестовые задания предлагаются обучающемуся в программе MyTest.

Решение ситуационной задачи включает в себя определение основных закономерностей строения и функционирования органов и систем организма, объяснение анатомо-физиологических особенностей с использованием латинской, греческой, производной терминологии. Обязательным является

показать анатомические структуры на муляжах, планшетах, плакатах, макропрепаратах.

4.5. Вопросы, задания и ситуационные задачи носят равноценный характер, формулировки краткие, исключают двойное толкование.

4.6 На проведение комплексного экзамена для одного обучающегося отводится **100** минут:

- тестовая часть – 70 минут
- решение ситуационной задачи и устный ответ – 30 минут.

4.7 Обучающимся не разрешается пользоваться учебником, конспектами лекций.

4.8 Комплексный экзамен проводится в специально оборудованном кабинете. Во время сдачи экзамена в тестовой форме в кабинете может находиться не более 15 обучающихся. Во время сдачи комплексного экзамена при решении ситуационной задачи и устного ответа – не более 6 обучающихся.

Для проведения комплексного экзамена создан банк тестовых заданий и банк ситуационных задач. Банк тестовых заданий выдается обучающимся за 1 месяц до экзамена. Банк ситуационных задач формируется обучающимися в течении всего учебного года – задачи выдаются преподавателем после изучения раздела.

#### 4.9.Условия выполнения заданий

##### **Задание №1**

**Место выполнения задания:** кабинет информатики

**Время выполнения задания:** 70 минут

**Количество вариантов заданий для экзаменуемых:** 3 варианта

**Требования охраны труда:** соблюдение формы одежды, соблюдение инструкции по технике безопасности при работе за компьютером.

##### **Задание № 2**

**Место выполнения задания:** кабинет анатомии

**Время выполнения задания:** 30 минут

**Количество вариантов заданий для экзаменуемых:** 2 варианта

**Требования охраны труда:** соблюдение формы одежды

#### 5.Оборудование и техническое оснащение кабинета для экзамена

1.	Мебель и стационарное оборудование
	- стол для преподавателя - 1
	- стул для преподавателя - 1
	- стол ученический - 15
	- стул ученический - 30
	- доска - 1

	<ul style="list-style-type: none"> <li>- информационный стенд - 1</li> <li>- шкаф для хранения учебно-наглядных пособий -2</li> <li>- стеллажи для муляжей и моделей -3</li> </ul>
2.	Аппаратура, приборы, ТСО
	<ul style="list-style-type: none"> <li>Тонومتر-10</li> <li>Фонендоскоп- 10</li> <li>Прибор Панченкова-2</li> <li>Микроскопы с набором объективов -10</li> <li>Спирометр -5</li> <li>Диапроектор -1</li> <li>Телевизионная панель -1</li> <li>Ноутбуки -2</li> <li>Видеомагнитофон -1</li> </ul>
3.	Муляжи, модели, планшеты
3.1	Костная система
	<ul style="list-style-type: none"> <li>Кости:</li> <li>Скелет человека 2</li> <li>Череп -2</li> <li>Череп с разрозненными костями -3</li> <li>Основание черепа -2</li> <li>Набор костей черепа -5</li> <li>Скелет туловища с тазом -3</li> <li>Набор костей туловища -4</li> <li>Набор костей верхней конечности -5</li> <li>Набор костей нижней конечности- 5</li> </ul>
3.2	Мышечная система
	<ul style="list-style-type: none"> <li>Муляжи мышц:</li> <li>-мышцы головы и шеи -2</li> <li>-мышцы туловища -3</li> <li>-мышцы верхней конечности -3</li> <li>-мышцы нижней конечности- 3</li> <li>-диафрагма -2</li> <li>Мышцы на планшетах:</li> <li>-мышцы головы и шеи -3</li> <li>-мышцы туловища -2</li> <li>-мышцы верхней конечности -2</li> <li>-мышцы нижней конечности- 2</li> </ul>
3.3	Нервная система:
	<ul style="list-style-type: none"> <li>-головной мозг (разборная модель) -2</li> <li>-продолговатый мозг (увеличенная модель) -3</li> <li>Нервная система на планшетах:</li> <li>-спинной мозг -2</li> <li>-головной мозг-3</li> </ul>



3.4	Железы
	Муляжи на планшетах: -гипофиз- 3 -щитовидная железа -3 -околощитовидные железы -2 -поджелудочная железа -3 -надпочечники -2 -яички -3 -яичники -3 -предстательная железа -3
3.5	Сердечно-сосудистая система:
	-сердце (разборная модель) -2 Планшеты: -фронтальный разрез сердца -2 -схема кровообращения человека- 2 -схема кровообращения плода -2 -лимфатические узлы и протоки -2 -схема лимфообращения -2
3.6	Дыхательная система
	-гортань (разборная модель) -3 Муляжи: -сагиттальный разрез полости носа -2 -сегментарные бронхи -2 -органы дыхания и средостения -3
3.7	Пищеварительная система
	-муляж печени -2 Планшеты: -пищеварительная система -3 -кишечник -3 -ворсинки тонкой кишки -3 -печень -2
3.8	Выделительная и репродуктивная система
	-муляж почки -2 Планшеты: -мочевыделительная система-2 -сагиттальный разрез мужского таза -2 -сагиттальный разрез женского таза - 2
3.9	Органы чувств
	Модели: -глазное яблоко - 3 -глаз (увеличенная модель) -2 -наружное ухо -2 -внутреннее ухо -2

	-набор слуховых косточек и улитка -2 -кожа (на планшете)- 2
3.1 0	Торс человека -3 Органы грудной и брюшной полости Сагиттальный разрез головы и шеи (муляж) - 2
4.	Видеофильмы по всем темам
5.	Диапозитивы – наборы по разделам: -гистология -нормальная анатомия и физиология
6.	Микропрепараты - наборы по всем темам
7.	Комплект таблиц по всем темам -286

### Информационное обеспечение обучения

#### Перечень учебных изданий, Интернет-ресурсов, дополнительной литературы/

##### 1. Основная литература:

##### 1. Учебники

1. Сапин М.Р. Анатомия человека : атлас : учебное пособие для медицинских училищ и колледжей / Сапин М.Р., З.Г. Брыксина, С.В. Чава. - М. : ГЭОТАР-Медиа, 2015. – 376 с. : ил.

2. Федюкович Н.И. Анатомия и физиология человека : учебник / Н.И. Федюкович. – Изд.25-ое, стер. – Ростов н\Д : Феникс, 2015. – 510 с. : ил. – (Среднее медицинское образование).

##### 3. Дополнительная литература:

3. Билич Г.Л. Анатомия человека / Г.Л. Билич, Е.Ю. Зигалова. – 2-ое изд. – Москва : Издательство «Э», 2017. – 240 с. + ил. – (Медицинский атлас)

4. Боянович Ю.В. Анатомия человека : медицинский атлас / Ю.В. Боянович. – Москва : Издательство «Э», 2016. – 240 с.

##### 2. Отечественные журналы

3. Журнал «Первая медицинская помощь»

4. Журнал «Сестринское дело»

##### Дополнительные источники:

##### 2. Видеофильмы:

1) документальный сериал ВВС «Тело человека»:

часть 2: «Первые шаги», «Период полового созревания» (100 минут);

часть 3: «Мозг человека», «Проходят годы» (100 минут);

2) «Кровь», «Газообмен», «Теплорегуляция», «Сердечный цикл», «Внешнее дыхание», «Условные рефлексы», «Движение крови по сосудам», «ВНС», «Выделительная функция почек», «Даша Севастопольская», «Железы внутренней секреции».

2. Электронные учебные пособия:

1) Большая медицинская энциклопедия. Москва.

2) Атлас тела человека (интерактивный справочник по анатомии), Москва.

3) Анатомия и физиология человека Составитель Бойченко Ю.Н.

4) Репродуктивная система. Электронное пособие.

5) Интерактивные таблицы по анатомии.

## **УІ. ПОДВЕДЕНИЕ РЕЗУЛЬТАТОВ ЭКЗАМЕНА**

Задание 1 выполняется студентами в электронном варианте. Тестовые задания решаются в программе MyTest. Результаты выводятся на экран в виде процентного и количественного показателя выполненных верно и неверно заданий.

### **Критерии оценки:**

100-90% верных ответов – «отлично»

90-80% верных ответов – «хорошо»

80-70% верных ответов – «удовлетворительно»

Менее 70% верных ответов – «неудовлетворительно»

### **Критерии оценки решения ситуационной задачи**

**Оценка 5 (отлично)** выставляется обучающемуся, обнаружившему всестороннее систематическое знание учебно-программного материала, умение свободно ориентироваться в заданиях, приближенных к будущей профессиональной деятельности в стандартных и нестандартных ситуациях, усвоившему взаимосвязь основных понятий дисциплины и их значение для приобретаемой специальности.

**Оценка 4 (хорошо)** выставляется обучающемуся, обнаружившему полное знание учебно-программного материала, успешно выполнившего заданиях, приближенные к будущей профессиональной деятельности в стандартных ситуациях, показавшему систематический характер знаний по дисциплине, способность к их самостоятельному пополнению и обновлению в ходе дальнейшей учебы и профессиональной деятельности.

**Оценка 3 (удовлетворительно)** выставляется обучающемуся, обнаружившему знание основного учебно-программного материала в объеме, необходимом для дальнейшей учебы и предстоящей работы по специальности, справляющемуся с выполнением заданий, предусмотренных программой

дисциплины, обладающему необходимыми знаниями, но допустившему неточности.

**Оценка 2 (неудовлетворительно)** выставляется обучающемуся, если обучающийся имеет разрозненные, бессистемные знания, не умеет выделять главное и второстепенное, беспорядочно и неуверенно излагает материал.

## **УШ. ПЕРЕЧЕНЬ ВОПРОСОВ ДЛЯ ПОДГОТОВКИ К ЭКЗАМЕНУ ПО АНАТОМИИ И ФИЗИОЛОГИИ ЧЕЛОВЕКА**

### **Раздел 1**

#### **Анатомия и физиология как науки.**

##### **Понятие об органе и системах органов. Организм в целом**

1. Положение человека в природе
2. Анатомия и физиология как науки. Методы изучения организма человека.
3. Части тела человека. Оси и плоскости тела человека. Анатомическая номенклатура.
4. Конституция человека, морфологические типы конституции.
5. Определение органа. Системы органов

##### **«Учение о тканях. Виды тканей»**

1. Эпителиальные ткани: расположение в организме, функции, классификация эпителия.
2. Соединительные ткани: структурно - функциональная единица, функции, классификация, расположение.
3. Мышечные ткани: структурно- функциональная единица функции, виды (поперечно - полосатая, гладкая и сердечная).
4. Нервная ткань – расположение, строение, функции. Классификация нейронов по функции. Нервное волокно. Рецепторы и эффекторы. Рефлекторная дуга.

### **Раздел 2:**

#### **«Кровь: состав и свойства»**

1. Функции крови – транспортная (дыхательная, трофическая, выделительная, регуляторная), защитная (терморегуляционная, свертывающая, противосвертывающая, иммунная).
2. Состав крови: плазма и форменные элементы. Основные показатели: количество крови, гематокрит, вязкость, осмотическое давление, водородный показатель. Органические и неорганические вещества плазмы, их значение. Понятие о буферных системах крови.
3. Изучение форменных элементов крови. Эритроциты: строение и функции. Норма эритроцитов для мужчин и женщин. Гемоглобин: строение, нормы. СОЭ: нормы для мужчин и женщин, диагностическое значение.
4. Лейкоциты: норма содержания, функции. Разновидности лейкоцитов: гранулоциты и агранулоциты. Лейкоцитарная формула.
5. Тромбоциты: строение, функции, норма.
6. Гемостаз – определение, механизмы (сосудисто-тромбоцитарный, гемокоагуляции). Гемокоагуляция - определение, факторы свертывания, стадии.
7. Группы крови – принцип, лежащий в основе деления крови на группы, виды и расположение агглютиногенов и агглютининов, характеристика групп крови. Агглютинация. Принцип определения группы крови. Групповая несовместимость.
8. Резус-фактор. Обозначение, локализация. Понятие о резус-конflikте.
9. Медицинская терминология по теме: «Кровь».

### Раздел 3.

#### «Опорно-двигательный аппарат»

1. Скелет человека: функции, отделы. Кость как орган.
2. Классификация костей, особенности их строения.
3. Соединение костей. Строение сустава. Классификация суставов. Виды движений в суставах – сгибание, разгибание, приведение, отведение, вращение внутрь (пронация), вращение наружу (супинация), круговое движение.
4. Скелет туловища – структуры, его составляющие Позвоночный столб – отделы, количество позвонков в них.
5. Строение типичного позвонка, особенности строения грудных, шейных, 1-го (атланта) и 2-го (осевого) шейных позвонков, поясничных позвонков, крестца, копчика.
6. Движения позвоночника. Физиологические изгибы позвоночника, их формирование, значение.
7. Грудная клетка: строение грудины, ребра, соединение ребер с грудиной, классификация рёбер. Грудная клетка в целом
8. Скелет верхней конечности, отделы. Скелет плечевого пояса – кости его образующие. Строение лопатки и ключицы.
9. Строение и соединения костей свободной верхней конечности. Движения в суставах верхней конечности.
10. Скелет нижней конечности – отделы. Скелет тазового пояса. Большой и малый таз – кости их образующие. Половые различия таза, размеры женского таза.
11. Скелет свободной нижней конечности – кости его образующие, их строение, соединения. Стопа как целое. Движения в суставах свободной нижней конечности.
12. Отделы черепа: мозговой лицевой. Соединения костей черепа.
13. Череп в целом – крыша, основание (внутреннее и наружное), черепные ямки, глазница, полость носа, полость рта.
14. Возрастные особенности черепа – череп новорожденного и пожилого человека. Понятие о родничках, сроки их закрытия.
15. Анатомическая и производная терминология по теме: «Скелет человека».

#### «Скелетные мышцы».

1. Скелетные мышцы – расположение, значение, мышца как орган, классификация мышц.
2. Вспомогательный аппарат мышц: фасции, фиброзные и костно-фиброзные каналы, синовиальные сумки, костные и фиброзные блоки, сесамовидные кости.
3. Мышцы спины: поверхностные, глубокие, их функции
4. Мышцы груди: поверхностные, собственные мышцы груди. Диафрагма, расположение.
5. Мышцы живота – расположение, функции.
6. Мышцы верхней конечности: мышцы плечевого пояса, мышцы плеча, мышцы предплечья. Мышцы кисти.
7. Мышцы нижней конечности. Мышцы таза. Мышцы бедра. Мышцы голени. Мышцы стопы
8. Мышцы головы: жевательные, мимические.
9. Мышцы шеи: поверхностные, средней группы, глубокие. Их функции и расположение.

### Раздел 4.

#### «Дыхательная система».

1. Общие данные о строении дыхательной системы.  
Носовая полость: строение и функции.
2. Гортань - проекция на позвоночник, строение и функции гортани.

3. Трахея - проекция на позвоночник, бифуркация трахеи, строение стенки, функции.
4. Бронхи - виды бронхов, строение стенки, особенности правого главного бронха. Бронхиальное дерево. Особенности строения стенки конечных бронхиол.
5. Легкие - строение, границы.
6. Структурно-функциональная единица лёгких - ацинус - строение, функции.
7. Плевра - строение, листки, плевральная полость, плевральные синусы, давление в плевральной полости.
8. Факторы, препятствующие спадению легких.
9. Процесс дыхания - определение, этапы. Внешнее дыхание - характеристика, структуры, его осуществляющие.
10. Транспорт газов кровью – характеристика
11. Тканевое дыхание - характеристика, структуры, его осуществляющие.
12. Механизм вдоха и выдоха
13. Показатели внешнего дыхания - частота, ритм, глубина, легочные объемы.
14. Критерии оценки деятельности дыхательной системы. Регуляция дыхания.
15. Анатомическая и производная терминология по теме: «Дыхательная система».

### **Раздел 5:**

#### **«Сердечно-сосудистая система. Процесс кровообращения и лимфообращения».**

1. Общие вопросы анатомии и физиологии сердечно-сосудистой системы. Структуры, осуществляющие процесс кровообращения.
2. Сердце – расположение, строение, проекция на поверхность грудной клетки. Камеры сердца, отверстия сердца. Клапаны сердца – строение, функции.
3. Строение стенки сердца – расположение и строение эндокарда, расположение и строение миокарда, особенность миокарда предсердий и желудочков, физиологические свойства миокарда, расположение и строение эпикарда. Строение перикарда.
4. Вечный круг кровообращения, иннервация сердца
5. Проводящая система сердца – структуры, их функциональная характеристика.
6. Сердечный цикл, его фазы, продолжительность сердечного цикла.
7. Внешние проявления деятельности сердца – сердечный толчок, сердечные тоны, факторы, обуславливающие звуковые явления в сердце (компоненты I и II тонов).
8. Кровеносные сосуды: артерии, капилляры, вены. Строение стенки артерий, вен, капилляров. Понятие о коллатералях и анастомозах
9. Круги кровообращения: определение, начало, конец, значение большого и малого кругов кровообращения
10. Аорта – отделы, топография, области кровоснабжения.
11. Артерии шеи и головы. Кровоснабжение головного мозга.
12. Артерии верхних конечностей.
13. Грудная часть аорты - ветви, области кровоснабжения
14. Брюшная часть аорты, ветви брюшной аорты, области кровоснабжения.
15. Артерии таза – внутренняя и наружная подвздошные артерии, области кровоснабжения.
16. Артерии нижних конечностей.
17. Места прижатия артерий для определения пульса и для временной остановки кровотечения
18. Система верхней полой вены – плечеголовые вены, непарная вена, внутренняя яремная и подключичная вена, области оттока в них крови.
19. Вены головы и шеи
20. Вены верхней конечности – поверхностные (латеральная, медиальная подкожные), глубокие (плечевые, лучевые, локтевые), подмышечная, подключичная, области оттока в них крови.

21. Вены грудной клетки – полунепарная, непарная, области оттока в них крови.
22. Система нижней полой вены: вены таза и нижних конечностей – внутренняя подвздошная вена, области оттока в нее крови: наружная подвздошная вена, поверхностные вены нижней конечности (большая подкожная, малая подкожная), глубокие вены нижней конечности (бедренная, подколенная, вены стопы), области оттока в них крови.
23. Вены живота – пристеночные, внутренностные, области оттока в них крови.
24. Система воротной вены – верхняя брыжеечная, селезеночная, нижняя брыжеечная вены, области оттока в них крови. Венозные анастомозы.
25. Факторы, влияющие на кровообращение. Причины движения крови в артериях, венах, капиллярах
26. Кровяное давление
27. Пульс, его характеристики.
28. Лимфатическая система, функции, лимфатические сосуды, лимфоидные органы. Лимфа – состав, образование, функция Критерии оценки деятельности лимфатической системы
29. Анатомическая и производная терминология по теме: «Сердечно-сосудистая система. Процесс кровообращения и лимфообращения».

### **Раздел 6: Пищеварение. Обмен веществ и энергии.**

1. Структуры пищеварительной системы – пищеварительный тракт, большие пищеварительные железы. Принцип строения стенки полого пищеварительного органа. Механическая и химическая обработка пищи. Ферменты, определение, группы, условия действия. Полостное и пристеночное пищеварение. Всасывание. Критерии оценки деятельности пищеварительной системы.
2. Полость рта - преддверие и собственно полость рта. Зев - границы, небные дужки, мягкое небо. Миндалины лимфоэпителиального кольца. Места открытия выводных протоков слюнных желез.
3. Органы полости рта: язык и зубы
4. Большие слюнные железы: околоушные, поднижнечелюстные, подъязычные - строение, места открытия выводных протоков, секрет слюнных желез.
5. Слюна - состав (вода, микроэлементы, лизоцим, муцин, мальтаза, амилаза), свойства
6. Пищеварение в полости рта: механическая (откусывание, дробление, размалывание пищи) и химическая обработка пищи ферментами слюны (расщепление крахмала под воздействием амилазы, мальтазы), образование пищевого комка. Всасывание в полости рта. Глотание.
7. Глотка - расположение, строение стенки, отделы, функции (пищеварительная, дыхательная).
8. Пищевод: расположение, отделы, физиологические сужения, строение стенки, функции.
9. Желудок. Расположение, проекция на переднюю брюшную стенку, отделы, поверхности, края желудка. Строение стенки желудка.
10. Функции желудка. Желудочный сок - свойства, состав.
11. Поджелудочная железа - расположение, функции; экзокринная – выделение пищеварительного сока (состав сока), эндокринная - выделение гормонов. Регуляция выделения поджелудочного сока.
12. Печень – расположение, проекция на переднюю брюшную стенку (границы), функции Строение печени. Структурно-функциональная единица печени. Строение печеночной дольки.
13. Желчный пузырь – расположение, строение, функции
14. Состав и свойства желчи Функции желчи. Виды желчи (пузырная, печеночная).
15. Желчевыводящие пути.

16. Тонкая кишка - расположение, проекция на переднюю брюшную стенку. Отделы, строение стенки, функции
17. Кишечный сок - свойства, состав. Пищеварение в тонкой кишке. Полостное пищеварение под действием кишечного сока, поджелудочного сока, желчи. Моторная функция тонкой кишки. Всасывание в тонкой кишке.
18. Толстая кишка - отделы, расположение, проекции отделов на переднюю брюшную стенку, особенности строения, функции.
19. Нормальная микрофлора толстой кишки (ацидофильные палочки, бактерии гниения, кишечные палочки, бактерии, инактивирующие ферменты кишечного сока), ее значение.
20. Пищеварение в толстой кишке под действием ферментов кишечного сока и бактерий. Формирование каловых масс. Состав каловых масс (омертвевшие клетки кишечного эпителия, желчные пигменты, бактерии, непереваренная пища, экскреты, остатки ферментов). Акт дефекации, его регуляция.
21. Брюшина - строение, ход брюшины. Образования брюшины: связки, брыжейки, сальники. Отношение органов к брюшине
22. Обмен веществ и энергии организма с внешней средой. Ассимиляция и диссимиляция
23. Белки: биологическая ценность (пластическая, регуляторная, ферментативная, транспортная, наследственная, энергетическая роль), энергетическая ценность, суточная потребность человека в белках. Азотистый баланс – понятие, виды (азотистое равновесие, положительный и отрицательный азотистый баланс). Конечные продукты белкового обмена (вода, углекислый газ, аммиак). Обезвреживание аммиака.
24. Углеводы: биологическая ценность (энергетическая, пластическая), депо углеводов, энергетическая ценность, образование энергии при расщеплении гликогена в аэробных и анаэробных условиях (сравнительная энергетическая ценность этих процессов). Суточная потребность человека в углеводах.
25. Жиры: биологическая ценность (энергетическая, пластическая, источники эндогенной воды, механическая и тепловая защита жировых депо), энергетическая ценность. Потребность человека в жирах. Суточная потребность человека в жирах. Ненасыщенные жирные кислоты (линолевая, линоленовая, арахидоновая) – незаменимые питательные вещества. Конечные продукты расщепления жира в организме: глицерин и жирные кислоты (участие жирных кислот в синтезе кетоновых тел - источников энергии).
26. Энергетический обмен – характеристика. Превращение веществ и энергии в организме человека, расходование энергии пищи на согревание организма и синтез АТФ. Использование энергии АТФ.
27. Энерготраты человека: основной обмен и рабочая прибавка. Основной обмен, определение, факторы на него влияющие. Регуляция основного обмена.
28. Рабочая прибавка: энергозатраты на мышечную и умственную деятельность, специфически динамическое действие пищи.
29. Теплопродукция в организме человека. Пути теплоотдачи. Регуляция теплообмена. Температура человека.
30. Анатомическая и производная терминология по теме: «Пищеварение. Обмен веществ и энергии».

## Раздел 7.

### «Выделительная система»

1. Структуры организма, участвующие в выделении. Обзор мочевыделительной системы – органы, ее образующие, функции. Критерии оценки деятельности мочевыделительной системы.
2. Почки: проекция на позвоночник, отношение к брюшине, поверхности, края, ворота,



синус, оболочки. Фиксирующий аппарат, корковое и мозговое вещество, структурно-функциональная единица почки – нефрон. Кровоснабжение почки: «чудесная» сеть почки.

3. Механизмы образования мочи: фильтрация, реабсорбция, секреция. Регуляция мочеобразования
4. Мочеточники – расположение, строение стенки
5. Мочевой пузырь – расположение, отношение к брюшине, внешнее строение, строение стенки.
6. Мочеиспускательный канал женский и мужской
7. Состав и физико-химические свойства мочи.
8. Анатомическая и производная терминология по теме: «Выделительная система»

#### **Раздел 8.**

##### **«Репродуктивная система».**

1. Женские половые органы – внутренние (яичники, маточные трубы, матка, влагалище) и наружные (большие и малые половые губы, клитор, девственная плева).
2. Яичник – расположение, функции, строение
3. Маточная труба – расположение, функции, строение.
4. Матка- расположение, функции, отделы, слои стенки.
5. Влагалище – расположение, функции, своды, девственная плева, строение стенки (соединительно-тканый слой, мышечный слой, слизистая с поперечными складками).
6. Наружные половые органы.
7. Молочная железа – функция, расположение, строение.
8. Гормоны половых желез
9. Мужские половые органы – внутренние (яичко, придаток яичка, семявыносящий проток, семенные пузырьки, предстательная железа, куперовы железы) и наружные (половой член, мошонка).
10. Сперма – образование, состав, пути движения из яичек в мочеиспускательный канал.
11. Гормоны половых желез
12. Промежность: понятие, границы, мочеполовой и анальный треугольник, мужская и женская промежность.

#### **Раздел 9.**

##### **Гуморальная регуляция процессов жизнедеятельности.**

##### **Эндокринная система человека.**

1. Железы внешней, внутренней, смешанной секреции, представители. Секреты, их виды. Механизм действия гормонов. Органы-мишени. Механизм регуляции синтеза гормонов. Принцип обратной связи.
2. Щитовидная железа – расположение, внешнее строение, внутреннее строение, гормоны фолликулярных клеток (тироксин и трийодтиронин), их физиологические эффекты, гормон парафолликулярных клеток (тиреокальцитонин) - их физиологические эффекты. Роль йода в синтезе гормонов щитовидной железы.
3. Паращитовидные железы: количество, расположение, физиологические эффекты паратормона.
4. Гормоны поджелудочной железы (инсулин и глюкагон), структуры, их вырабатывающие, роль цинка в синтезе инсулина и глюкагона.
5. Гипофиз – расположение, доли, нейрогипофиз, аденогипофиз. Гормоны нейрогипофиза – происхождение, физиологическое действие вазопрессина и окситоцина
6. Гормоны передней доли гипофиза: соматотропный (СТГ), пролактин, тиреотропный гормон (ТГ), адренотропный гормон (АКТГ), гонадотропные гормоны (ГГ), фолликулостимулирующий, лютеинизирующий, лютеотропный – физиологические

эффекты.

7. Эпифиз – расположение, внешнее строение, внутреннее строение, гормоны (мелатонин, антигонадотропин, серотонин), их физиологические эффекты.
8. Надпочечники – расположение, строение. Гормоны коркового вещества, физиологические эффекты. Гормоны мозгового слоя, их физиологические эффекты.

#### **Раздел 10.**

### **Нервная регуляция процессов жизнедеятельности. Нервная система. Органы чувств**

1. Классификация нервной системы человека.
2. Общие принципы строения центральной нервной системы – серое вещество (скопление нейронов), белое вещество (нервные волокна).
3. Синапс – понятие, виды. Электрическая и химическая передача сигналов в синапсе. Понятие о медиаторах. Строение типичного химического синапса.
4. Понятие о рефлексе. Классификация рефлексов.
5. Спинной мозг – расположение, строение (внешний вид, утолщения, мозговой конус, терминальная нить, щель и борозды), центральный канал, отделы, серое и белое вещество спинного мозга. Сегмент – понятие, виды, корешки спинного мозга.
6. Проводниковая функция спинного мозга – понятие, структуры, ее осуществляющие. Рефлекторная функция спинного мозга - понятие, структуры, ее осуществляющие.
7. Рефлексы спинного мозга (сухожильные, кожно-мышечные, кожно-висцеральные, висцеромоторные). Жизненно-важный центр спинного мозга – двигательный центр диафрагмы
8. Головной мозг – расположение, отделы и части.
9. Оболочки мозга: твердая, паутинная, сосудистая. Межоболочечные пространства – эпидуральное, субдуральное, субарахноидальное – расположение, их содержимое.
10. Желудочки головного мозга. Ликвор – образование, движение, функции.
11. Ствол головного мозга. Продолговатый мозг: строение и функции.
12. Мост: строение, функции.
13. Мозжечок: строение и функции.
14. Средний мозг: строение и функции.
15. Промежуточный мозг – структуры, его образующие, основные функции.
16. Конечный мозг: строение. Правое и левое полушария, их поверхности, доли. Боковые желудочки, их строение. Серое и белое вещество. Ассоциативные, комиссуральные и проекционные волокна. Базальные ядра. Кора больших полушарий. Послойное строение коры. Экранный принцип функционирования коры. Функциональная единица коры (колонка).
17. Условно-рефлекторная деятельность коры. Роль коры в удовлетворении потребности организма в адаптации человека.
18. Проекционные зоны коры: зрительная (затылочная доля), двигательная (передняя центральная извилина), кожной чувствительности (задняя центральная извилина), слуховая (верхняя височная извилина), речевая (средняя и нижняя лобные, верхняя височная и нижняя теменная извилины), вкусовая (нижняя часть задней центральной извилины). Принцип проекции в коре кожной чувствительности и произвольных движений правой и левой половин тела, головы, туловища, верхних и нижних конечностей. Ассоциативные поля и их функции.
19. Количество черепных нервов (ЧМН), соответственные названия ЧМН номеру. Классификация по функции.
20. Обонятельный нерв. Области иннервации.
21. Зрительный нерв. Области иннервации.
22. Глазодвигательный, блоковый и отводящий нервы. Области иннервации.
23. Тройничный нерв – его ветви, название. Области иннервации.
24. Лицевой нерв. Области иннервации.
25. Преддверно-улитковый нерв. Области иннервации.

26. Языкоглоточный нерв. Области иннервации.
27. Блуждающий нерв. Области иннервации.
28. Добавочный нерв. Области иннервации.
29. Подъязычный нерв. Области иннервации.
30. Спинномозговые нервы: образование, количество, ветви спинномозговых нервов.
31. Грудные спинномозговые нервы – расположение, ветви, виды и области иннервации задних и передних ветвей.
32. Сплетения спинномозговых нервов (шейное, плечевое, поясничное, крестцово-копчиковое) – образование, расположение, основные нервы, области иннервации сплетений.
33. Области иннервации и функции вегетативной нервной системы.
34. Классификация вегетативной нервной системы – симпатическая, парасимпатическая.

#### **«Органы чувств».**

1. Учение И.П. Павлова об анализаторах. Отделы сенсорной системы: периферический, проводниковый, центральный.
2. Глаз – строение, глазное яблоко, вспомогательный аппарат. Оптическая система глаза – структуры, к ней относящиеся. Условия ясного видения предметов, факторы, их определяющие.
3. Отделы уха, их строение.
4. Орган обоняния. Обонятельные рецепторы – чем представлены, локализация. Проводниковый и центральный отделы обонятельной сенсорной системы.
5. Орган вкуса. Вспомогательный аппарат вкусовой сенсорной системы (язык). Вкусовые рецепторы – чем представлены, локализация. Проводниковый отдел. Центры вкуса подкорковый и корковый.
6. Строение кожи. Эпидермис – расположение, характеристика слоев эпидермиса. Дерма (собственно кожа), гиподерма (подкожно-жировая клетчатка).
7. Железы кожи: потовые, сальные, молочные – расположение, строение, места открытия выводных протоков, характеристика секретов, функции потовых и сальных желез.
8. Производные кожи: волосы, ногти – расположение, строение.
9. Функции кожи.

## Тесты для подготовки к экзамену по Анатомии и физиологии человека

### АНАТОМИЧЕСКАЯ НОМЕНКЛАТУРА

1. Срединная плоскость делит тело человека на половины
  - 1) переднюю, заднюю части
  - 2) левую, правую половины
  - 3) верхнюю, нижнюю половины
  - 4) вентральную и дорсальную части
2. Расположение структур тела человека ближе к спине называется
  - 1) латеральный
  - 2) вентральный
  - 3) дорсальный
  - 4) проксимальный
3. Расположение структур тела человека ближе к срединной плоскости называется
  - 1) латеральный
  - 2) дистальный
  - 3) дорсальный
  - 4) медиальный
4. Полый орган имеет
  - 1) слизистую с подслизистой, мышечную, фиброзную оболочку

- 2) слизистую с подслизистой, мышечную, адвентициальную оболочку
- 3) слизистую с подслизистой, серозную, фиброзную оболочку
- 4) слизистую с подслизистой, сегменты, доли, фиброзную оболочку

5. Расположение структур тела человека ближе к месту прикрепления

- 1) латеральный
- 2) проксимальный
- 3) дорсальный
- 4) медиальный

6. Области верхнего этажа живота

- 1) фланковые, пупочная
- 2) подреберья, эпигастральная
- 3) паховые, надлобковая
- 4) вентральная и дорсальная

### ГИСТОЛОГИЯ

1. Клетки рыхлой волокнистой соединительной ткани называются:

- 1) остециты
- 2) фибробласты
- 3) хондрокласты
- 4) меланоциты

2. Однослойный плоский эпителий выстилает

- 1) кожу, подкожножировую клетчатку
- 2) мочеточник, мочевой пузырь

- 3) маточные трубы, слизистую дыхательных путей
- 4) плевру, брюшину, перикард

3. Однослойный цилиндрический эпителий выстилает

- 1) кожу, подкожножировую клетчатку
- 2) мочеточник, мочевой пузырь
- 3) почечные канальцы, желудок, тонкий кишечник
- 4) плевру, брюшину, перикард

4. Многорядный мерцательный (реснитчатый) эпителий выстилает

- 1) кожу, подкожножировую клетчатку
- 2) мочеточник, мочевой пузырь
- 3) маточные трубы, слизистую дыхательных путей
- 4) плевру, брюшину, перикард

5. Мочевой пузырь выстлан эпителием

- 1) однослойным плоским
- 2) кубическим
- 3) многослойным плоским неороговевающим
- 4) переходным эпителием

6. Слой кожи, определяющий ее цвет

- 1) сосочковый
- 2) шиповатый
- 3) зернистый
- 4) блестящий

7. К ткани с особыми свойствами относят:

- 1) кровь, лимфу
- 2) жировую, рыхлую волокнистую
- 3) костную, хрящевую
- 4) пигментную, жировую

8. Однослойный цилиндрический каёмчатый эпителий выстилает

- 1) толстый кишечник
- 2) мочевого пузыря
- 3) тонкий кишечник
- 4) плевру, брюшину, перикард

9. Однослойный цилиндрический эпителий с большим количеством бокаловидных клеток выстилает

- 1) толстый кишечник
- 2) мочевого пузыря
- 3) тонкий кишечник
- 4) плевру, брюшину, перикард

10. Гладкая мышечная ткань

- 1) не способна к регенерации, с одним ядром, работает произвольно
- 2) с одним ядром, работает произвольно с малыми затратами энергии
- 3) способна к регенерации, имеет 2-3 ядра, регулируется вегетативной нервной системой
- 4) с одним ядром, имеет все органоиды, много митохондрий, работает с малыми затратами энергии

регулируется вегетативной нервной системой.

11. Назовите структурную единицу ткани, состоящую из прочных цилиндрических пластинок, вставленных друг в друга, между которыми находятся клетки с отростками:

- 1) остециты
- 2) фибробласты
- 3) кардиомиоциты
- 4) меланоциты

12. Укажите особенности строения гиалинового хряща:

- 1) клетки располагаются группами по 2 – 5 штук, находятся в капсулах, имеются эластические волокна в межклеточном веществе
- 2) самый прочный, преобладают коллагеновые волокна.
- 3) большое количество эластических волокон в межклеточном веществе
- 4) не имеет волокон, имеет лишь межклеточное вещество и клетки.

### **АППАРАТ ДВИЖЕНИЯ**

1. Лучезапястный сустав по форме

- 1) шаровидный
- 2) эллипсоидный
- 3) блоковидный
- 4) плоский

2. Сакральный отдел позвоночника состоит из:

- 1) 7 сросшихся позвонков
- 2) 5 сросшихся позвонков
- 3) 6 сросшихся позвонков
- 4) 3-5 недоразвитых позвонков

3. Отростки позвонка располагаются

- 1) на дуге позвонка
- 2) на теле позвонка
- 3) на дуге и теле позвонка
- 4) не имеют постоянной локализации

4. Какая кость имеет части: рукоятку, тело, мечевидный отросток

- 1) лопатка
- 2) ключица
- 3) грудина
- 4) ребро

5. Какие ребра называют истинными

- 1) с I по IX пару
- 2) с I по VIII пару
- 3) XI-XII ребра
- 4) с I по VII пару

6. Сколиоз - это

- 1) изгиб позвоночника кпереди
- 2) физиологический изгиб позвоночника
- 3) изгиб позвоночника в стороны
- 4) изгиб позвоночника кзади

7. Лодыжки располагаются

- 1) на дистальном эпифизе тазовой и бедренной кости
- 2) на проксимальных эпифизах малоберцовой и таранной кости
- 3) на проксимальных эпифизах малоберцовой и большеберцовой кости
- 4) на дистальных эпифизах малоберцовой и большеберцовой кости

9. Какая кость является плоской

- 1) бедренная
- 2) клиновидная
- 3) лопатка
- 4) позвонок

10. К костям лицевого черепа относятся

- 1) сошник, скуловая, носовая
- 2) небная, затылочная, слезная
- 3) теменная, височная, затылочная
- 4) лобная, решетчатая, подъязычная

11. Диафиз-это

- 1) конец трубчатой кости
- 2) зона роста кости в длину
- 3) тело трубчатой кости
- 4) зона роста кости в ширину

12. Родничок треугольной формы, расположенный между затылочной и теменными костями

- 1) сосцевидный
- 2) передний большой

- 3) клиновидный
- 4) задний малый

13. Кости таза:

- 1) ладьевидная, подвздошная, седалищная
- 2) лонная, подвздошная, седалищная
- 3) ладьевидная, мыщелковая, седалищная
- 4) подвздошная, седалищная, бедренная

14. Укажите признаки женского таза:

- 1) расположен сагиттально, вход в малый таз широкий, в форме «карточного сердца»
- 2) низкий, широкий, крылья подвздошных костей развернуты, полость малого таза узкая
- 3) крылья подвздошных костей развернуты, полость малого таза широкая цилиндрической формы, подлобковый угол острый
- 4) низкий, широкий, крылья подвздошных костей развернуты, вход в малый таз округлой формы

15. Сагиттальный шов у детей первого года жизни продолжается

- 1) на височную кость
- 2) на затылочную кость
- 3) на клиновидную кость
- 4) на лобную кость

16. Лучевая кость располагается

- 1) медиально
- 2) вентрально

- 3) латерально
- 4) проксимально

17. Шестой шейный позвонок используется

- 1) для прижатия общей сонной артерии для остановки кровотечения
- 2) для прижатия подключичной артерии для обнаружения пульсации
- 3) для прижатия плечевого ствола для остановки кровотечения
- 4) для прижатия дуги аорты для обнаружения пульсации

18. Позвонок, не имеющий тела

- 1) vertebra
- 2) atlas
- 3) axis
- 4) spondylos

## МИОЛОГИЯ

1. Сфинктеры образованы

- 1) прямыми мышцами
- 2) косыми мышцами
- 3) круговыми мышцами
- 4) продольными мышцами

2. Мышцы бедра

- 1) портняжная, четырехглавая
- 2) камбаловидная, подколенная
- 3) ягодичные, подвздошно-поясничная
- 4) червеобразные, трехглавая

3. К мимическим мышцам относятся

- 1) височная, щечная, подбородочная
- 2) крыловидные, височные
- 3) подбородочная, скуловая, щечная
- 4) жевательная, скуловая, лобно-затылочная

4. Мышцы плечевого пояса

- 1) двухглавая, плечевая, клювовидно-плечевая
- 2) надостная, подостная, подлопаточная
- 3) грудинно-ключично-сосцевидная, подкожная мышца шеи
- 4) 4-х головая, портняжная, полусухожильная, полуперепончатая

5. Мышцы, выполняющие одинаковое движение, и мышцы противоположного действия – это соответственно мышцы:

- 1) двусуставные и многосуставные
- 2) многосуставные и двусуставные
- 3) синергисты и антагонисты
- 4) антагонисты и синергисты

6. Особенности мимических мышц

- 1) прикрепляются к коже, не способны к регенерации
- 2) не покрыты подкожной фасцией, сосредоточены вокруг естественных отверстий черепа
- 3) прикрепляются к коже, образованы эндотелием

4) сосредоточены вокруг естественных отверстий черепа, эластического типа

7. К жевательным мышцам относятся

- 1) височная, щечная, подбородочная
- 2) крыловидные, височная
- 3) подбородочная, скуловая, щечная
- 4) жевательная, скуловая, лобно-затылочная

8. Дайте характеристику диафрагме:

- 1) куполообразной формы, уплощается при вдохе, имеет 5 отверстий
- 2) основная дыхательная мышца, при вдохе образует купол, имеет 3 отверстия
- 3) грудобрюшная перегородка, куполообразной формы, уплощается при вдохе, имеет 3 отверстия
- 4) куполообразной формы, поднимает ребра и уплощается при вдохе.

9. Мышцы брюшного пресса:

- 1) прямая мышца живота, наружная косая мышца живота, поперечная мышца живота
- 2) прямая мышца живота, внутренняя косая мышца живота, пирамидальная мышца живота
- 3) наружная косая мышца живота, поперечная мышца живота, нижняя задняя зубчатая мышца
- 4) наружная косая мышца живота, поперечная мышца живота, межпоперечная мышца

10. Мышцы, используемые в медицинской практике для внутримышечной инъекции:

- 1) двуглавая мышца плеча, дельтовидная мышца, четырехглавая мышца бедра
- 2) трехглавая мышца плеча, большая ягодичная мышца, портняжная мышца
- 4) дельтовидная мышца, четырехглавая мышца бедра, большая ягодичная мышца

11. Щелевидное пространство длиной 4-4,5 см, расположенное в толще широких брюшных мышц в паховой области:

- 1) семенной канал
- 2) паховая фасция
- 3) паховый канал
- 4) паховый апоневроз

12. Круглая связка матки у женщин и семенной канатик у мужчин заключены в:

- 1) семенной канал
- 2) паховая фасция
- 3) паховый канал
- 4) паховый апоневроз

## СЕРДЕЧНО-СОСУДИСТАЯ СИСТЕМА

1. Зубец Т отражает

- 1) реполяризацию миокарда желудочков
- 2) распространение возбуждения в миокарде желудочков
- 3) охват возбуждением всего сердца

4) распространение возбуждения в миокарде предсердий

2. Легочные артерии несут кровь, которая содержит

- 1) углекислый газ
- 2) карбоксигемоглобин
- 3) кислород
- 4) оксигемоглобин

3. Околосердечной сумкой является

- 1) миокард
- 2) перикард
- 3) эпикард
- 4) эндокард

4. Кровь от органов малого таза оттекает в вены

- 1) наружные подвздошные
- 2) внутренние подвздошные
- 3) воротную
- 4) бедренные

5. Клапаны, находящиеся в устье аорты и легочного ствола

- 1) полулунные
- 2) венозные
- 3) створчатые
- 4) артериальные

6. Внутренней стенкой сердца является

- 1) миокард
- 2) перикард
- 3) эндокард

4) эпикард

7. В левой половине сердца кровь насыщена

- 1) кислородом
- 2) углекислым газом
- 3) угарным газом
- 4) метгемоглобином

8. Воротную вену образуют все, кроме

- 1) селезеночной
- 2) верхней брыжеечной
- 3) нижней брыжеечной
- 4) желудочной

9. Большой круг кровообращения начинается

- 1) в правом желудочке и заканчивается в левом предсердии
- 2) в левом желудочке и заканчивается в правом предсердии
- 3) в правом предсердии и заканчивается в левом желудочке
- 4) в правом предсердии и заканчивается в правом желудочке

10. Средней стенкой сердца является

- 1) миокард
- 2) перикард
- 3) эндокард
- 4) эпикард

11. Артерии большого круга кровообращения выполняют функцию

1) газообмена

2) тканевого обмена

3) обеспечения кровью органов

4) обмена веществ

12. Частота сердечных сокращений ниже 60 ударов в минуту - это

- 1) аритмия
- 2) брадикардия
- 3) тахикардия
- 4) экстрасистолия

13. Интервал Т-Р на ЭКГ отражает

- 1) реполяризацию миокарда
- 2) распространение возбуждения в миокарде предсердий
- 3) общую паузу
- 4) охват возбуждением всего сердца

14. Верхушка сердца находится

- 1) в IV межреберье на 1 см кнутри от левой среднеключичной линии
- 2) в V межреберье слева по среднеключичной линии
- 3) в V межреберье слева на 1, см кнутри от среднеключичной линии
- 4) в IV межреберье слева по среднеключичной линии

15. Левая граница сердца проходит

- 1) от хряща I левого ребра к верхушке сердца
- 2) от хряща IV правого ребра к верхушке сердца



- 3) от хряща III левого ребра к верхушке сердца
- 4) от хряща IV левого ребра к верхушке сердца

16. Во время диастолы

- 1) полулунные клапаны открываются, желудочки сокращаются
- 2) миокард расслаблен, камеры сердца наполняются кровью
- 3) клапаны закрыты, миокард напрягается
- 4) открыты створчатые клапаны, кровь выбрасывается в желудочки

17. В левой половине сердца между предсердием и желудочком находится

- 1) полулунный клапан
- 2) митральный клапан
- 3) трехстворчатый клапан
- 4) трикуспидальный клапан

18. Желудочная артерия является ветвью

- 1) верхней брыжеечной артерии
- 2) чревного ствола
- 3) нижней брыжеечной артерии
- 4) внутренней подвздошной артерии

19. Экстрасистола - это

- 1) учащение сердечных сокращений
- 2) внеочередное сокращение сердца
- 3) урежение сердечных сокращений
- 4) остановка сердца

20. Трехстворчатый клапан выслушивается

- 1) в V межреберье слева на 1, см кнутри от среднеключичной линии
- 2) во II межреберье слева от грудины
- 3) во II межреберье справа от грудины
- 4) в IV межреберье в месте соединения мечевидного отростка с телом грудины

21. Клапан аорты выслушивается

- 1) слева в V межреберье на 1,5 см кнутри от среднеключичной линии
- 2) во II межреберье слева от грудины
- 3) во II межреберье справа от грудины
- 4) в IV межреберье в месте соединения мечевидного отростка с телом грудины

### **КРОВЬ**

1. Определите группу крови, если реакция агглютинации произошла в сыворотке I и III групп крови

- 1) I группа
- 2) II группа
- 3) III группа
- 4) IV группа

2. Функцию свертывания крови выполняют

- 1) эритроциты
- 2) тромбоциты
- 3) плазма
- 4) лейкоциты

3. Агглютинины содержатся

- 1) в тромбоцитах
- 2) в эритроцитах
- 3) в лейкоцитах
- 4) в плазме

4. Химический гемолиз эритроцитов возникает

- 1) при замораживании и последующем размораживании крови
- 2) при воздействии ядов, лекарственных веществ
- 3) при механических воздействиях
- 4) в гипотоническом растворе

5. Осмотический гемолиз возникает

- 1) при замораживании, размораживании крови
- 2) при действии ядов змей, микроорганизмов
- 3) при механических воздействиях
- 4) в гипотонической среде

6. Определите группу крови, если реакция агглютинации произошла в сыворотке I и II групп крови

- 1) I группа
- 2) II группа
- 3) III группа
- 4) IV группа

7. Сдвиг реакции крови в щелочную сторону называется

- 1) ацидоз
- 2) гемостаз

- 3) алкалоз
- 4) пиноцитоз

8. Процесс разрушения эритроцитов

- 1) эритроцитоз
- 2) диализ
- 3) гемолиз
- 4) эритропоэз

9. Количество гемоглобина в периферической крови составляет

- 1)  $4,0-4,5 \times 10^{12}/л$
- 2) 120-160 г/л
- 3)  $4,0-4,5 \times 10^9/л$
- 4) 2-4 %

10. Агглютиногены II группы крови

- 1) B
- 2) отсутствуют
- 3) A, B
- 4) A

11. Агглютиногены содержатся

- 1) в тромбоцитах
- 2) в эритроцитах
- 3) в лейкоцитах
- 4) в плазме

12. Количество тромбоцитов в периферической крови составляет

- 1)  $180-320 \times 10^9/л$
- 2) 120-160 г/л
- 3)  $4,0-4,5 \times 10^9/л$
- 4)  $4,0-9,0 \times 10^9/л$

13. Что такое агглютиногены

- 1) вещества, способные склеивать агглютинины
- 2) вещества, способные к склеиванию под действием эритроцитов
- 3) вещества, способные склеивать эритроциты
- 4) вещества, способные к склеиванию под действием агглютининов

14. Биологический гемолиз возникает

- 1) при замораживании, размораживании крови
- 2) при механическом воздействии
- 3) при переливании несовместимой крови
- 4) в гипотонической среде

15. Какая группа крови, если реакция агглютинации отсутствует в сыворотках I, II и III групп крови

- 1) I группа
- 2) II группа
- 3) III группа
- 4) IV группа

16. Соединение гемоглобина, в котором под влиянием сильных окислителей железо гема из двухвалентного превращается в трёхвалентное, - это:

- а) дезоксигемоглобин
- б) карбгемоглобин
- в) карбоксигемоглобин
- г) метгемоглобин

17. Продолжительность жизни эритроцитов составляет:

- а) 60-80 дней
- б) 80-100 дней
- в) 100-120 дней
- г) 120-140 дней

18. Не обладает функцией автоматизма в сердце:

- а) узел Кис-Флека
- б) волокна Пуркинье
- в) пучок Гиса
- г) миокард

### **НЕРВНАЯ СИСТЕМА**

1. Рецепторы обонятельного анализатора расположены

- 1) в лимбической системе
- 2) в слизистой оболочке полости носа
- 3) в обонятельных нервах
- 4) в обонятельных луковицах

2. Полостью заднего мозга является

- 1) боковой желудочек
- 2) третий желудочек
- 3) четвертый желудочек
- 4) сильвиев водопровод

2. Крупный нерв шейного сплетения

- 1) локтевой
- 2) срединный
- 3) лучевой
- 4) диафрагмальный

3. В теменной доле коры головного мозга находится

- 1) зрительный анализатор
- 2) слуховой анализатор
- 3) двигательный анализатор
- 4) анализатор кожной чувствительности

4. Чувствительные черепные нервы

- 1) глазодвигательный, блоковый, отводящий
- 2) обонятельный, зрительный, тройничный
- 3) языкоглоточный, блуждающий, лицевой
- 4) обонятельный, зрительный, преддверно-улитковый

5. Парасимпатическая нервная система

- 1) ускоряет сердечный ритм
- 2) активизирует работу пищеварительного тракта
- 3) увеличивает силу сокращений миокарда
- 4) расширяет зрачок

6. Вегетативная нервная система иннервирует

- 1) скелетную мускулатуру
- 2) внутренние органы
- 3) только железы
- 4) только кровеносные сосуды

7. Чувствительные нервные окончания - это

- 1) рецепторы
- 2) эффекторы
- 3) синапсы
- 4) нейроны

8. Средний мозг включает

- 1) таламус, гипоталамус, метаталамус
- 2) мозжечок, мост
- 3) ножки мозга, пластинку четверохолмия, сильвиев водопровод
- 4) четвертый желудочек

9. В больших полушариях находятся

- 1) четвертый желудочек
- 2) третий желудочек
- 3) боковые желудочки
- 4) сильвиев водопровод

10. Скопление нервных клеток за пределами центральной нервной системы называется

- 1) рефлекс
- 2) синапс
- 3) сплетение
- 4) нервный узел (ганглий)

11. Полость конечного мозга:

- 1) четвертый желудочек
- 2) третий желудочек
- 3) сильвиев водопровод
- 4) боковые (I и II) желудочки

12. Симпатическая нервная система

- 1) расширяет зрачок
- 2) замедляет сердечный ритм
- 3) ускоряет перистальтику кишечника
- 4) суживает зрачок

13. Путь нервного импульса называют:

- 1) рефлекс
- 2) синапс
- 3) ганглий
- 4) рефлекторная дуга

14. В состав промежуточного мозга входит

- 1) варолиев мост, мозжечок, IV желудочек
- 2) ножки мозга, пластинка четверохолмия, сильвиев водопровод
- 3) таламус, эпиталамус, метаталамус, гипоталамус
- 4) зрительные бугры, подбугорье, надбугорье, забугорье

15. Участок спинного мозга, от которого отходит 1 пара спинномозговых нервов - это

- 1) сплетение
- 2) сегмент
- 3) ядро
- 4) ганглии

16. Длинные преганглионарные волокна имеют периферический отдел

- 1) симпатической нервной системы
- 2) парасимпатической нервной системы

- 3) эндокринной системы
- 4) сенсорной системы

17. Топография гипофиза

- 1) большое затылочное отверстие
- 2) турецкое седло
- 3) ладьевидная ямка
- 4) решетчатая кость

18. III желудочек - это полость

- 1) продолговатого мозга
- 2) промежуточного мозга
- 3) среднего мозга
- 4) конечного мозга

19. В состав анализатора в качестве основной части не входит:

- а) периферический воспринимающий прибор с рецепторами
- б) проводящие пути и промежуточные центры мозга
- в) ретикулярная формация
- г) высший нервный центр в коре полушарий

20. Задний мозг включает

- 1) зрительные бугры, подбугорье, надбугорье, забугорье
- 2) мозжечок, мост, IV желудочек
- 3) ножки мозга, пластинку четверохолмия, мост
- 4) мост, ножки мозга, пластинку четверохолмия

21. В состав среднего мозга входят

- 1) варолиев мост, мозжечок, IV желудочек
- 2) ножки мозга, пластинка четверохолмия, сильвиев водопровод
- 3) таламус, эпиталамус, метаталамус, гипоталамус
- 4) промежуточный мозг, варолиев мост, мозжечок

22. Проведение нервного импульса между двумя нейронами осуществляется через

- 1) рецептор
- 2) синапс
- 3) эффектор
- 4) аффектор

23. В состав продолговатого мозга входят

- 1) оливы, пирамиды
- 2) ножки мозга, пластинка четверохолмия, сильвиев водопровод
- 3) таламус, эпиталамус, метаталамус, гипоталамус
- 4) мост, мозжечок, III желудочек

24. Зрительная зона расположена в коре головного мозга

- А. теменной доли
- Б. лобной доли
- В. затылочной доли
- Г. височной доли

25. М-холинорецепторы чувствительны:

- 1) к мускарину
- 2) к гистамину

- 3) к норадреналину
- 4) к муцину

26. Н-холинорецепторы чувствительны к

- 1) к мускарину
- 2) к никотину
- 3) к норадреналину
- 4) к адреналину

27. Слуховая зона локализована

- 1) в задней центральной извилине
- 2) в передней центральной извилине
- 3) в нижней лобной извилине
- 4) в верхней височной извилине

### **МОЧЕВЫДЕЛИТЕЛЬНАЯ СИСТЕМА**

1. Через ворота почки проходят

- 1) лоханка, мочеточник, артерия, вена, лимфатические сосуды
- 2) мочеточник, артерия, вена и лимфатические сосуды
- 3) чашечки, лоханка, мочеточник
- 4) мочеточник, артерия, лоханка, канальцы нефрона

2. Почка имеет оболочки

- 1) адвентициальную и мышечную
- 2) фиброзную и жировую
- 3) серозную и эндотелиальную
- 4) серозную и мышечную

3. Фильтрация мочи осуществляется

- 1) в почечном тельце

- 2) в почечной лоханке
  - 3) в системе извитых канальцев
  - 4) в системе прямых канальцев
4. Снижение суточного количества мочи называется
- 1) полиурия
  - 2) олигоурия
  - 3) анурия
  - 4) гипостенурия
5. Реабсорбция мочи осуществляется
- 1) в почечном тельце
  - 2) в почечной лоханке
  - 3) в системе извитых и прямых канальцев
  - 4) в мочевом пузыре
6. Мужской мочеиспускательный канал
- 1) urethra masculina
  - 2) tuba uterina
  - 3) uterus
  - 4) urina
7. В конечной моче в норме отсутствуют
- 1) вода
  - 2) минеральные соли
  - 3) белки и сахар
  - 4) шлаки (продукты распада белка)
8. Почки покрыты брюшиной
- 1) перитонеально
  - 2) мезоперитонеально
  - 3) расположены забрюшинно (экстраперитонеально)

- 4) интраперитонеально
9. В состав мозгового вещества почки входит
- 1) малые и большие чашечки, прямые канальцы нефрона
  - 2) прямые канальцы нефрона, петли Генле и собирательные трубочки
  - 3) приносящая и выносящая артериола, окружающая их двустенная чашечка
  - 4) капсула Шумлянско-Боумана, артериолы и венулы и сосудистый клубочек
10. Отделы мочеточника
- 1) брюшной, тазовый, мочевого
  - 2) тазовый, грудной, брюшной
  - 3) брюшной, тазовый, пузырный
  - 4) грудной, мочевого, брюшной
11. Непроизвольный сфинктер мочеиспускательного канала образован
- 1) циркулярным круговым мышечным слоем шейки мочевого пузыря
  - 2) мышцами мочеполовой диафрагмы
  - 3) мышечным слоем стенки мочеиспускательного канала
  - 4) продольным мышечным слоем стенки мочевого пузыря
12. Предстательная часть мужского мочеиспускательного канала является
- 1) начальной
  - 2) средней
  - 3) конечной

- 4) промежуточной
13. Первичная моча по составу близка
- 1) к плазме
  - 2) к лимфе
  - 3) к слизи
  - 4) к крови
14. Почечное (мальпигиево) тельце нефрона состоит из
- 1) клубочка капилляров и окружающей его капсулы Шумлянско-Боумана
  - 2) сосудистого клубочка и извитых канальцев
  - 3) приносящей и выносящей артериол
  - 4) капсулы Шумлянско-Боумана
15. Наиболее узкая часть мужского мочеиспускательного канала
- 1) перепончатая
  - 2) кавернозная
  - 3) предстательная
  - 4) губчатая
- РЕПРОДУКТИВНАЯ СИСТЕМА**
1. Внутренние мужские половые органы
- 1) яичник, мошонка, предстательная железа
  - 2) бульбоуретральные железы, предстательная железа, половой член
  - 3) яички с придатками, семявыносящий проток, семенные пузырьки, предстательная железа

4) яичник, бульбоуретральные железы, предстательная железа

2. Отделы маточной трубы

- 1) маточная, брюшная, тазовая, хвост
- 2) маточная часть, перешеек, ампула, воронка с бахромками
- 3) маточная, брюшная, тазовая часть
- 4) маточная часть, перешеек, хвост, бахромки

3. Гормоны I половины менструального цикла

- 1) прогестерон
- 2) андрогены
- 3) эстрогены
- 4) тестостерон

4. Функции эстрогена

- 1) рост матки при беременности
- 2) способствует имплантации и развитию плода
- 3) развитие вторичных половых признаков
- 4) усиление роста слизистой матки в первую половину менструального цикла

5. Яичник

- 1) salpinx
- 2) ovarium
- 3) metra
- 4) mamma

6. Внутренний слой матки называется

- 1) эндометрий
- 2) миометрий
- 3) периметрий
- 4) параметрий

7. Угасание половой функции называется

- 1) менархе
- 2) климакс
- 3) менструация
- 4) овуляция

8. Функция семенных пузырьков

- 1) образует спермии
- 2) вырабатывает жидкую часть спермы
- 3) повышает подвижность спермиев
- 4) повышает жизнеспособность спермиев

9. Сперматозоиды образуются

- 1) в извитых канальцах яичка
- 2) в предстательной железе
- 3) в семенных пузырьках
- 4) в купферовых железах

10. Воспаление молочной железы

- 1) вагинит
- 2) эндометрит
- 3) мастит
- 4) кольпит

11. Наружная оболочка матки носит название

- 1) эндометрий
- 2) периметрий

- 3) миометрий
- 4) параметрий

12. Имплантация оплодотворенной яйцеклетки происходит

- 1) в яичнике
- 2) в брюшной полости
- 3) в маточной трубе
- 4) в полости матки

### **СЕНСОРНЫЕ СИСТЕМЫ:**

1. К оптической системе глаза относится все, кроме

- 1) стекловидного тела
- 2) роговицы
- 3) хрусталика
- 4) ресничного тела

2. Рецепторы равновесия расположены

- 1) в кортиевоом органе
- 2) в слизистой среднего уха
- 3) в ампулах полукружных каналов и преддверии
- 4) в евстахиевых трубах

3. Миопия - это

- 1) дальнозоркость
- 2) близорукость
- 3) куриная слепота
- 4) астигматизм

4. Конъюнктивит - это

- 1) помутнение хрусталика
- 2) воспаление роговой оболочки глаза

- 3) воспаление слизистой оболочки глаза
- 4) воспаление ресничного тела

5. Помутнение вещества или капсулы хрусталика
- 1) кератит
  - 2) глаукома
  - 3) катаракта
  - 4) миопия

6. Тактильными сосочками языка являются
- 1) грибовидные
  - 2) желобовидные
  - 3) листовидные
  - 4) нитевидные, конусовидные

7. Барабанная перепонка отделяет
- 1) наружное ухо от среднего
  - 2) среднее ухо от внутреннего
  - 3) наружное ухо от внутреннего
  - 4) наружное от ушной раковины

8. Рецепторы слуха расположены
- 1) в слизистой среднего уха
  - 2) в оттолитовом аппарате
  - 3) в кортиевоом органе
  - 4) в ампулярных кристах

9. Изменяется кривизна хрусталика с помощью
- 1) сфинктера зрачка
  - 2) мышцы глазного яблока
  - 3) мышцы поднимающей верхнее веко

- 4) ресничной мышцы

10. К структурам слезного аппарата относятся

- 1) носослезный проток, слезная железа
- 2) слезное озеро;
- 3) слезный мешок;
- 4) все перечисленное верно

11. К наружной оболочке глазного яблока относят:

- 1) передняя и задняя камеры, хрусталик, стекловидное тело
- 2) склера, роговица
- 3) радужка, ресничное тело
- 4) сетчатка

12. К внутреннему ядру (светопреломляющие среды) глазного яблока относят:

- 1) передняя и задняя камеры, хрусталик, стекловидное тело
- 2) склера, роговица
- 3) радужка, ресничное тело
- 4) сетчатка

13. Запах воспринимают

- 1) обонятельные рецепторы слизистой оболочки носа
- 2) обонятельные луковицы
- 3) обонятельные нервы
- 4) обонятельные тракты

14. Сужение зрачка обеспечивает

- 1) сфинктер зрачка

- 2) ресничная мышца
- 3) дилатор зрачка
- 4) латеральная прямая мышца глаза

15. Пространство между костным и перепончатым лабиринтом заполнено:

- 1) эндолимфой
- 2) перилимфой
- 3) плазмой
- 4) стекловидным телом

## ЭНДОКРИННАЯ СИСТЕМА

1. Гормон, являющийся у человека регулятором кожной пигментации

- 1) серотонин
- 2) интермеди
- 3) адреналин
- 4) вазопрессин

2. Гормоны щитовидной железы

- 1) тироксин, трийодтиронин, тирокальцитонин
- 2) паратгормон, тимозин
- 3) АДГ и АКТГ
- 4) адреналин, норадреналин

3. Инсулин синтезируют ... клетки поджелудочной железы

- 1) альфа-клетки
- 2) бетта-клетки
- 3) гамма-клетки
- 4) дельта-клетки

4. Влияние адреналина на силу сердечных сокращений

- 1) увеличивает
- 2) уменьшает
- 3) не влияет
- 4) угнетает

5. Тропные гормоны вырабатываются

- 1) в гипоталамусе
- 2) в гипофизе
- 3) в эпифизе
- 4) в поджелудочной железе

6. В альфа-клетках поджелудочной железы секретрируется

- 1) инсулин
- 2) соматостатин
- 3) глюкагон
- 4) паратгормон

7. Гиперфункция щитовидной железы приводит к развитию

- 1) эндемического зоба
- 2) тиреотоксикоза (базедовой болезни)
- 3) болезни Аддисона
- 4) микседемы

8. Гормон, усиливающий распад гликогена, называется

- 1) инсулин
- 2) глюкагон
- 3) эстроген
- 4) серотонин

9. Кортикостероиды надпочечников выделяют гормоны

- 1) адреналин, норадреналин
- 2) глюкокортикоиды, минералкортикоиды
- 3) тропные
- 4) тироксин

10. Акромегалия развивается при гиперфункции

- 1) щитовидной железы
- 2) гипофиза
- 3) эпифиза
- 4) паращитовидных желез

11. Гормоны поджелудочной железы

- 1) тироксин, инсулин
- 2) инсулин, глюкагон
- 3) глюкокортикоиды
- 4) тимозин, глюкагон

12. Мозговое вещество надпочечников выделяет гормоны

- 1) адреналин, норадреналин
- 2) глюкокортикоиды
- 3) тропные
- 4) тироксин

13. Токсический зоб, экзофтальм, похудение - симптом

- 1) гипофункции щитовидной железы
- 2) гиперфункции щитовидной железы
- 3) гипофункции паращитовидных желез
- 4) гиперфункции паращитовидных желез

14. Основной обмен уменьшается при

- 1) гипофункции щитовидной железы
- 2) гиперфункции щитовидной железы
- 3) гипофункции поджелудочной железы
- 4) гиперфункции поджелудочной железы

15. При гипофункции паращитовидных желез наблюдается

- 1) гиперкальциемия
- 2) нормокальциемия
- 3) гипокальциемия
- 4) акальциемия

## ДЫХАТЕЛЬНАЯ СИСТЕМА

1. Содержание кислорода в выдыхаемом воздухе составляет

- 1) 35%
- 2) 21%
- 3) 79%
- 4) 16%

2. Парные отверстия, соединяющие носовую полость с полостью глотки и обеспечивающие носовое дыхание:

- 1) придаточные пазухи носа
- 2) хоаны
- 3) глазницы
- 4) носовые раковины

3. В состоянии покоя ЧДД взрослого человека в одну минуту

- 1) 25-30
- 2) 16-20
- 3) 30-40



4) 35-40

4. Функция голосовых связок:

- 1) открывает вход в гортань при глотании
- 2) участвует в звукообразовании
- 3) препятствует попаданию пищи и инородных тел в гортань
- 4) вырабатывает иммунитет

5. Структурная единица легкого

- 1) ацинус
- 2) альвеола
- 3) синус
- 4) альвеолярный мешочек

6. Вещество, обеспечивающее эластичность альвеолам

- 1) гепарин
- 2) карбоксигемоглобин
- 3) сурфактант
- 4) оксигемоглобин

7. Давление в плевральной полости

- 1) выше атмосферного
- 2) всегда отрицательное (ниже атмосферного)
- 3) равно атмосферному
- 4) положительное

8. Резервный объем выдоха - это

- 1) количество воздуха, вдыхаемое и выдыхаемое при спокойном дыхании

2) количество воздуха, которое можно дополнительно вдохнуть после спокойного вдоха

3) количество воздуха, которое можно дополнительно выдохнуть после спокойного выдоха

4) количество воздуха, которое можно максимально выдохнуть после предварительного максимального вдоха

9. Соединение углекислого газа с гемоглобином - это

- 1) метгемоглобин
- 2) оксигемоглобин
- 3) карбогемоглобин
- 4) карбоксигемоглобин

10. Полость носа через слуховые трубы сообщается с

- 1) лобными пазухами
- 2) верхнечелюстными пазухами
- 3) барабанными полостями
- 4) клиновидными пазухами

11. Количество воздуха, которое можно дополнительно вдохнуть после спокойного вдоха

- 1) дыхательный объем
- 2) резервный объем вдоха
- 3) «мёртвое» пространство
- 4) резервный объем выдоха

12. К миндалинам, образующим лимфоидное кольцо Пирогова-Вальдейера не относится

- 1) небные

2) трубные

3) глоточная

4) гортанная

13. Гортань проецируется на позвоночник на уровне

- 1) IV - VI грудных позвонков
- 2) IV - VI шейных позвонков
- 3) II - III грудных позвонков
- 4) II - III шейных позвонков

14. Дыхательный центр возбуждается

- 1) продуктами распада белков
- 2) кислородом
- 3) углекислым газом
- 4) оксигемоглобином

15. Почему дыхательные пути никогда не спадаются

- 1) имеют толстую подслизистую оболочку
- 2) имеют каркас из хрящей
- 3) выстилаются мерцательным эпителием
- 4) находятся в грудной полости

16. Бифуркация трахеи проецируется на позвоночник на уровне

- 1) IV - V грудных позвонков
- 2) IV - VI шейных позвонков
- 3) XI - XII грудных позвонков
- 4) II - III шейных позвонков

17. Содержание кислорода в выдыхаемом воздухе по сравнению с атмосферным

- 1) больше
- 2) меньше
- 3) примерно одинаково
- 4) кислород отсутствует

18. Граница плевры по средней подмышечной линии справа расположена на уровне:

- 1) XI ребра
- 2) XII ребра
- 3) VIII ребра
- 4) IX ребра

### **ПИЩЕВАРИТЕЛЬНАЯ СИСТЕМА**

1. Отделы пищевода

- 1) гортанный, шейный, грудной
- 2) глоточный, носоглоточный, брюшной
- 3) шейный, грудной, брюшной
- 4) гортанный, шейный, брюшной

3. Структуры, участвующие в образовании желчи:

- 1) Купферовы клетки
- 2) ацинусы
- 3) гепатоциты
- 4) желчный пузырь

3. В состав слюны входят ферменты

- 1) ренин, трипсин
- 2) амилаза, пепсин
- 3) амилаза, липаза

4) амилаза, мальтаза

4. При глотании вход в гортань закрывается

- 1) мягким небом
- 2) корнем языка
- 3) надгортанником
- 4) небными дужками

5. Отдел желудка, в который переходит пищевод

- 1) дно
- 2) привратник
- 3) кардиальный
- 4) тело

6. Бактерицидное действие желудочного сока обусловлено

- 1) муцином (слизью)
- 2) пепсином
- 3) химотрипсином
- 4) соляной кислотой

7. Главный проток поджелудочной железы и общий желчный проток открываются

- 1) в ампуле 12-перстной кишки
- 2) в кардиальном отделе желудка
- 3) в области илеоцекального клапана
- 4) в 12-перстной кишке на Фатеровом сосочке

8. Орган массой 75-85 граммов, расположенный преимущественно в

левом подреберье, имеющий головку, тело, хвост:

- 1) печень
- 2) поджелудочная железа
- 3) 12-перстная кишка
- 4) желудок

9. Произвольный сфинктер прямой кишки образован

- 1) круговым слоем мышц стенки прямой кишки
- 2) мышцами промежности
- 3) подвздошно-поясничной мышцей
- 4) продольным слоем мышц стенки прямой кишки

10. Область проекции на брюшную стенку сигмовидной кишки является

- 1) пупочная
- 2) эпигастральная
- 3) левая паховая
- 4) правая паховая

11. Антиперистальтические движения желудка способствуют

- 1) образованию химуса
- 2) рвоте
- 3) продвижению химуса в 12-перстную кишку
- 4) перемешиванию химуса

12. Топография слепой кишки с червеобразным отростком

- 1) левое подреберье
- 2) правое подреберье
- 3) правая паховая
- 4) левая паховая

13. Проток поднижнечелюстной слюнной железы открывается

- 1) в преддверии полости рта на уровне второго верхнего моляра
- 2) в области корня языка
- 3) сбоку от уздечки на подъязычном мясе
- 4) в полости рта на уровне второго верхнего моляра

14. Отделы толстого кишечника

- 1) нисходящая ободочная, слепая, прямая
- 2) аппендикс, восходящая ободочная, поперечная ободочная, тощая
- 3) 12-перстная кишка, тощая, подвздошная
- 4) слепая кишка с червеобразным отростком, тощая, подвздошная

15. Полостное и пристеночное пищеварение осуществляется

- 1) в тонком кишечнике
- 2) в желудке
- 3) в толстом кишечнике
- 4) в полости рта

16. Концентрация желчи происходит:

- 1) в холангиолах
- 2) в гепатоцитах

- 3) в желчных протоках
- 4) в желчном пузыре

17. В толстом кишечнике происходит:

- 1) окончательное всасывание питательных веществ и воды
- 2) расщепление клетчатки и всасывание токсических веществ
- 3) пристеночное и полостное пищеварение
- 4) эмульгирование и расщепление жиров

18. Добавочные клетки мукоциты вырабатывают

- 1) пепсин
- 2) соляную кислоту
- 3) слизь (муцин)
- 4) ренин

19. Отличие тонкой кишки от толстой

- 1) ленты
- 2) гаустры
- 3) жировые отростки
- 4) ворсинки, микроворсинки

20. Область проекции желудка на переднюю брюшную стенку:

- 1) правое подреберье, правая фланговая область
- 2) эпигастральная область, правое подреберье

- 3) эпигастральная область, левое подреберье
- 4) эпигастральная и пупочная область

21. Топография печени:

- 1) правое подреберье и эпигастральная область на уровне V - VIII ребра
- 2) левое подреберье и эпигастральная область на уровне V - XI ребра
- 3) эпигастральная область на уровне VI - X ребра
- 4) эпигастральная область на уровне IX - X ребра

## **БАНК СИТУАЦИОННЫХ ЗАДАЧ**

**по дисциплине:**

**«Анатомия и физиология человека»**

1. В диагностических целях необходимо провести пункцию плевральной полости. Почему внутриплевральные пункции проводятся только по верхнему краю ребра.

**Задания:**

- Используя латинскую терминологию основных костей грудной клетки, расскажите о строении ребер и грудины.
- Перечислите виды соединения ребер с грудиной.
- Дайте характеристику плевры.
- Покажите на скелете линии грудной клетки.
- Объясните значение клинических терминов: пневмоторакс, брадипноэ, плеврит, плевропневмония.

2. Пациент Петров А.М., 35 лет, находится на стационарном лечении в пульмонологическом отделении с диагнозом: «Бронхит». Назначена внутримышечная инъекция антибиотика.

**Задания:**

- Определите возможные места для внутримышечной инъекции, обоснуйте ответ, покажите на муляжах.
- Почему внутримышечная инъекция в ягодичную мышцу ставится в верхний левый квадрант ягодицы?
  - Проследите путь лекарственного вещества от места введения до больного органа.
  - Схематично изобразите связь сердца с кругами кровообращения.
  - Объясните значение клинических терминов: бронхит, бронхостеноз, гипоксия, пульмонология.

3. На приеме родители жалуются на беспокойство ребенка, припухлость в области пупка. При крике ребёнка, натуживании, кашле эта припухлость может резко увеличиваться, а затем исчезать вновь.

**Задания:**

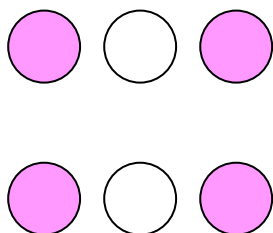
- Предположите причины дискомфорта.
- Дайте анатомическое обоснование – перечислите возможные причины, типичные места возникновения подобной патологии.
  - Покажите на муляжах и назовите мышцы брюшного пресса.
  - Перечислите функции мышц брюшного пресса.

- Дайте характеристику гладкой мышечной ткани - локализация ткани, структурная единица, количество ядер, строение миофибрилл, тип сократительной деятельности, характер работы и вид регуляции.

4. У резус - отрицательной женщины рождается ребенок весом 2 кг 300 г. При рождении резко выражена желтушность. Является ли ситуация, приведенная в задаче – резус-конфликтом. Как подтвердить подобное предположение.

**Задания:**

- Предположите, что стало причиной появившейся желтушности.
- Перечислите виды гемолиза.
- Определите группу крови новорожденного по рисунку.
- Дайте характеристику иммунобиологическим свойствам крови, на основании которых всех людей независимо от пола, возраста, расы, географической зоны делят на строго определенные группы.
- Объясните значение клинических терминов: агглютинация, панагглютинация, алкалоз, агглютиноген, гемотрансфузия.



5. Пациентке М., с диагнозом: «Сахарный диабет» назначено исследование крови на уровень сахара. Забор крови на анализ осуществляется утром натощак.

**Задания:**

- Объясните с точки зрения физиологии, почему забор крови на анализ осуществляется утром натощак.
- Какие показатели крови изменяются при приеме пищи накануне исследования.
- При патологии какой железы возникает сахарный диабет.
- Какой вид обмена нарушен.
- Дайте анатомическую характеристику данной железе.
- Перечислите форменные элементы крови и назовите их норму.

6. В клинику доставлен ребенок, у которого обнаружена опухоль в области нижних холмиков среднего мозга.

**Задания:**

- Какие нарушения будут отмечены у ребенка?
- Покажите на муляжах и назовите на латыни средний мозг.
- Перечислите структуры ствола мозга.
- Перечислите структуры, относящиеся к среднему мозгу.
- Переведите с латинского на русский язык: Diensephalon, Medulla oblongata, Mesencephalon, Metencephalon, Telencephalon.

7. В травматологическое отделение доставлен ребенок с ушибом головы. Ребенку тяжело держать голову и шею в определенном положении. При обследовании установлено кровоизлияние в области мозжечка.

**Задания:**

- Перечислите структуры ствола мозга
- По нарушению каких функций установлено врачами поражение мозжечка?
- Какие еще структуры входят в состав заднего мозга? Покажите на муляже.
- В какой черепной ямке расположен мозжечок, покажите, используя основание черепа. Дайте анатомическую характеристику мозжечка.
- Дайте объяснение терминам, характеризующим данное состояние: атония, атаксия, дискоординация движения.

8. Пациент Ц., 22 года, связист. Медлительный, малоподвижный мужчина. Без особого внешнего повода не ищет общества, но даже и при наличии стимула включается в общение весьма туго. Ц. очень любит детей, животных. Его нельзя характеризовать как человека, оторванного от коллектива, хотя он малоактивен. После перенесенного сотрясения мозга семья и окружающие его сотрудники заметили изменения внешности, которые нарастали. Стали появляться грубые очертания лица за счет большого носа, толстых губ, больших ушей, выступания подбородка, надбровных дуг, скуловых костей.

**Задания:**

- По психологической характеристике определите особенности высшей нервной деятельности пациента по силе, подвижности и уравновешенности.
- Дайте общие анатомо-физиологические черты железам внутренней секреции.
- Укажите, функция какой железы нарушена?

- Дайте полную характеристику данной железы – доли, гормоны, физиологический эффект.
- Предположите, что произошло бы с пациентом, если данная патология развилась у него в детском возрасте. Ответ обоснуйте.

9. После удаления инородного тела из наружного уха ребенка, выяснилось, что у него произошло снижение слуха этого уха.

**Задания:**

- Какое анатомическое образование повреждено в этом случае?
- Почему у детей чаще, чем у взрослых, наблюдается воспаление среднего уха? Дайте анатомическое обоснование.
- Покажите на муляже структуры среднего уха.
- Покажите структуры, через которые полость носоглотки сообщается со средним ухом.
- Укажите миндалины, обеспечивающие защиту среднего уха от инфекций носоглотки.
- Объясните значение клинических терминов: ларингит, ринит, синусит, назовите воспаление пазух клиновидной, решетчатой, верхнечелюстной костей.

10. Известно, что у спортсмена на старте наблюдается увеличение частоты сердечного ритма.

**Задания:**

- Какова причина изменения сердечной деятельности на старте?
- Дайте характеристику деятельности симпатической и парасимпатической части вегетативной нервной системы.
- Схематично изобразите связь сердца с кругами кровообращения и отметьте проводящую систему сердца.
- Объясните значение клинических терминов: тахикардия, асистолия, экстрасистола, гемоциркуляция, аритмия, электрокардиография.

11. На медосмотре у новобранца выявлено укорочение правой верхней конечности. В 10-летнем возрасте был перелом хирургической шейки плечевой кости с разъединением по метаэпифизарной линии. Объясните причину отставания в росте конечности.

**Задания:**

- Покажите на муляжах и назовите зоны роста кости в длину и толщину.
- Покажите на муляжах и назовите на русском и латинском языке кости свободной верхней конечности и плечевого пояса.

- Дайте характеристику каждого отдела свободной верхней конечности.

12. У ребенка при обследовании обнаружена недостаточность митрального клапана (створчатые клапаны не полностью захлопываются во время работы сердца).

**Задания:**

- Укажите направление движения крови в сердце в момент систолы желудочков.
- Дайте характеристику этой фазы в норме.
- Зарисуйте схему связи сердца с кругами кровообращения
- Укажите направление движения венозной крови в сердце в момент диастолы правого желудочка.
- Объясните значение клинических терминов: экстрасистола, регургитация, аритмия, гемоциркуляция.

13. При обследовании ребенка в возрасте 1 года врач установил, что в результате травмы произошло повреждение органов шеи на уровне V

14. латинскую терминологию шейного позвонка.

**Задания:**

- Используя перечислите органы, расположенные в области шеи.
- Укажите топографию органов, расположенных в области шеи.
- Какой отдел дыхательной системы мог пострадать в этом случае?
- Перечислите структуры, относящиеся к верхним дыхательным путям.
- Дайте анатомическую характеристику гортани.
- Объясните значение клинических терминов: аспирация, асфиксия, трахеит, диспноэ, гипоксия.

15. В травмпункт доставлен ребенок 6 лет с нарушением речи, зиянием ротовой щели, нарушением прикуса и смещением зубного ряда. При осмотре выявлена следующая формула зубов 2011 0102

2012 2102.

При опросе установлено, что так же произошло химическое поражение слизистой оболочки ротовой полости у ребенка, оказалась потеряна вкусовая чувствительность на сладкое и горькое.

**Задания:**

- Назовите на русском и латинском языке поврежденные анатомические структуры.



- О травматическом повреждении какой кости черепа следует предполагать?
- Прокомментируйте формулу зубов и назовите, когда формируется полный молочный прикус.
- Используя латинскую терминологию назовите виды зубов, их функцию и строение.
- Нервные окончания каких сосочков слизистой оболочки языка поражены в этом случае?

16. В отделение нефрологии поступил пациент с диагнозом: «Гломерулонефрит» с жалобами на общую слабость, вялость, повышение температуры тела до 39 градусов. В результате обследования в моче обнаружен белок, моча имеет цвет «мясных помоев».

**Задания:**

- На муляже покажите корковое и мозговое вещество почки и месторасположение почечного тельца.
- Расскажите строение нефрона, используя таблицу.
- Объясните, как изменится количество мочи при поражении клубочка капилляров.
- Обоснуйте появление в моче крупномолекулярных белков и эритроцитов.
- Объясните значение клинических терминов: олигоурия, протеинурия, лейкоцитурия, анурия.

17. Врач - стоматолог пломбирует зубы ребенку.

**Задания:**

- Куда нужно положить ватный тампон, чтобы, закрыв проток околоушной слюнной железы, уменьшить накопление слюны в ротовой полости?
- Используя латинскую и медицинскую терминологию перечислите слюнные железы, расскажите состав слюны и ее роль в пищеварении.
- Назовите места открытия протоков слюнных желез и покажите на муляжах.
- Используя латинскую терминологию назовите виды зубов, их функцию и строение.
- Объясните значение клинических терминов: гиперсаливация, дисфагия, гипестезия, анестезия.

18. Кондитер столовой, стаж 15 лет, женщина 45 лет, рост 165 см. большая любительница сладких и мучных блюд. В последние годы стала

отмечать отложение в подкожной клетчатке жира, преимущественно на груди, животе, шее, спине, в области таза. Беспокоит одышка, быстрая утомляемость, боли в области сердца. Масса увеличена с 65 до 82 кг.

**Задания:**

- Дайте определения понятиям метаболизм, анаболизм, катаболизм.
- Дайте характеристику соотношений процессов анаболизма и катаболизма в разные периоды жизни человека.
- Дайте характеристику обмена углеводов в организме человека.
- Расскажите о процессе пищеварения в тонком кишечнике.
- Предположите возможные нежелательные последствия данного состояния.

19. В центр планирования семьи обратилась молодая женщина, с периодическими сбоями в менструальном цикле, по вопросу контрацепции.

**Задания:**

- Можно ли рекомендовать биологический метод контрацепции пациентке.
- Объясните суть метода и дайте характеристику яичникового цикла. Укажите физиологический эффект эстрогена и прогестерона.
- Расскажите о функциях желтого тела.
- На таблице покажите женские внутренние половые органы.
- Объясните значение терминов: овуляция, имплантация, климакс. Назовите на латинском (греческом) языках: молочная железа, яичник, матка.

20. В результате травмы лонных костей таза у девочки 5 лет произошло их смещение в области их симфиза.

**Задания:**

- Функция какого внутреннего органа при этой травме может нарушиться?
- Используя латинскую терминологию перечислите тазовые кости и покажите их на скелете, дайте анатомическую характеристику.
- Дайте анатомическую характеристику мочевого пузыря.
- Объясните значение терминов: цистит, уретрит, нефрит, уремия, уростаз, энурез.

21. На медосмотре находился пациент 25 лет, который жалуется на увеличение размеров кистей рук. При осмотре обнаружено увеличение не только кистей, но и стоп, носа и нижней челюсти.

**Задания:**

- Дайте общие анатомо-физиологические черты железам внутренней секреции.
- Укажите, функция какой железы нарушена?
- Дайте полную характеристику данной железы – доли, гормоны, физиологический эффект.
- Предположите, что произошло бы с пациентом, если данная патология развилась у него в детском возрасте. Ответ обоснуйте.

22. У студентов после ответа на экзамене по данным биохимического исследования обнаружено повышение содержания глюкозы в крови в пределах допустимых колебаний.

**Задания:**

- Дайте физиологическое основание выявленной гипергликемии.
- Обоснуйте данное состояние с позиции регуляции деятельности организма железами внутренней секреции.
- Покажите на муляжах топографию щитовидной железы и дайте ей анатомическую характеристику.
- Покажите на муляжах топографию надпочечников и дайте анатомическую характеристику мозгового вещества.
- Раскройте физиологический механизм взаимосвязи стрессовой ситуации на деятельность щитовидной железы.
  - Объясните состояние студента с позиции влияния щитовидной железы на основной обмен.

23. Замечено, что после плотного обеда кровотоки в скелетных мышцах уменьшаются, работоспособность человека снижается. Ему требуется некоторое время для восстановления прежней активности.

**Задания:**

- Какова причина данного явления?
- Обоснуйте с позиции физиологии пищеварения утверждение о том, что человек должен выходить из-за стола с чувством легкого голода.
- Дайте анатомическую характеристику желудка.
- Какие сосуды осуществляют отток крови от желудка?
- В систему какой вены оттекает кровь от органов пищеварения?

- Объясните физиологическое значение данной системы.
- Опишите процесс пищеварения в желудке.

24. Учительница средней школы, 35 лет, год назад перенесла тяжелую психическую травму – скоропостижную смерть матери от несчастного случая. Вскоре стала отмечать раздражительность, плаксивость, чувство давления и неловкости в области шеи. Появились тахикардия, пучеглазие (экзофтальм), блеск глаз, потливость, чувство жара, непереносимость тепла, субфебрильная температура, похудание, снижение трудоспособности и т.д.

**Задания:**

- Покажите на муляжах топографию щитовидной железы и дайте ей анатомическую характеристику.
- Раскройте физиологический механизм взаимосвязи стрессовой ситуации на деятельность щитовидной железы.
- Объясните состояние женщины с позиции влияния щитовидной железы на основной обмен.

25. В течение горнолыжного сезона в травмопункт ГЛЦ чаще всего обращались пациенты с травмой плечевой кости.

**Задания:**

- Предположите наиболее вероятную точку перелома при травме плечевой кости и обоснуйте анатомически?
- Покажите на муляжах и назовите на русском и латинском языке кости свободной верхней конечности и плечевого пояса.
- Дайте характеристику каждого отдела свободной верхней конечности.
- Дайте анатомическую характеристику плечевого сустава.
- Объясните значение клинических терминов: полиартрит, анкилоз, остеология, контрактура.

26. При обследовании 6-месячного ребенка после падения поставлен диагноз трещина лобной кости. После проведения томографии диагноз был исключен.

**Задания:**

- Почему могло возникнуть такое заблуждение?
- Назовите отделы черепа и кости черепа на русском и латинском языке.
- Перечислите особенности черепа новорожденного.
- Назовите и покажите на муляже все швы и роднички черепа новорожденного.

27. В стационар поступил пациент с травматическим повреждением правой половины груди. При осмотре хирургом установлено, что рана расположена на уровне XI ребра по среднеподмышечной линии.

**Задания:**

- Будет ли это ранение сопровождаться пневмотораксом?
- На скелете покажите линии грудной клетки.
- Строение (поверхности, щели, доли) и границы правого легкого.
- Назовите на русском и латинском языке костные структуры грудной клетки.
- Какие анатомические образования будут повреждены, если раневой канал пройдет по нижнему краю ребра?
- Дайте характеристику соединения ребер с позвонками и грудиной.

28. Пациент Воронов А.С., 28 лет, находящийся на лечении в стационаре с диагнозом: «Пиелонефрит» назначено внутривенное введение лекарственных средств.

**Задания:**

- Определите места проведения внутривенных вмешательств, обоснуйте ответ.
- Покажите на таблице места введения.
- Проследите путь лекарственного вещества от срединной вены локтя правой верхней конечности до почек.
- Схематично изобразите связь сердца с кругами кровообращения.
- Дайте анатомическую характеристику почек.

29. Мужчина, 46 лет, на приеме жалобы на выпячивание тканей и появление припухлости в паховой области, опускающаяся в мошонку. Признаки увеличиваются при кашле, физической нагрузке и запорах. Иногда они дополняются тупой болью в паховой области — постоянной или временной, возникающей на фоне физических нагрузок или в покое, а так же мешает при ходьбе, но уменьшается в положении лежа.

**Задания:**

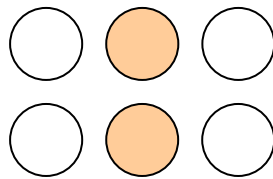
- Предположите причины дискомфорта.
- Дайте анатомическое обоснование – перечислите возможные причины, типичные места возникновения подобной патологии.
- Покажите на муляжах и назовите мышцы брюшного пресса.
- Перечислите функции мышц брюшного пресса.

- Дайте характеристику гладкой мышечной ткани - локализация ткани, структурная единица, количество ядер, строение миофибрилл, тип сократительной деятельности, характер работы и вид регуляции.

30. В отделение больницы поступила пациентка с глубокой анемией. В лаборатории резус – фактор установить не удалось. Состояние пациентки резко ухудшается. Необходимо срочное переливание крови.

**Задания:**

- Кровь какой группы и Rh-фактора необходимо перелить пациентке.
- Перечислите виды гемолиза.
- Определите группу крови по рисунку.
- Дайте характеристику иммунобиологическим свойствам крови, на основании которых всех людей независимо от пола, возраста, расы, географической зоны делят на строго определенные группы.
- Объясните значение клинических терминов: агглютинация, панагглютинация, алкалоз, агглютиноген, гемотрансфузия.



31. В неврологическое отделение поступил ребенок. При обследовании обнаружено, что он не может отчетливо произносить слова.

**Задания:**

- В каком отделе коры полушарий имеются нарушения?
- Назовите структуры конечного мозга.
- Назовите и покажите на муляжах поверхности, полюса и доли полушарий конечного мозга.
- Перечислите корковые центры (анализаторы) лобной доли и их функции.
- Объясните значение клинических терминов: атаксия, агнозия, дискоординация, афазия, аграфия.

32. Человек погиб в результате автомобильной катастрофы. На вскрытии выявлено повреждение вещества спинного мозга на уровне третьего и четвертого шейных сегментов. Было высказано предположение, что одной из основных причин быстрого смертельного исхода явилась дыхательная недостаточность.

### **Задания:**

- Дайте анатомическое обоснование высказанного предположения.
- Перечислите отделы ствола мозга.
- Перечислите и покажите структуры данного отдела головного мозга. Назовите функцию.
- Переведите с латинского на русский язык: Diencephalon, Medulla oblongata, Mesencephalon, Metencephalon, Telencephalon.

33. Больному ребенку необходимо введение лекарственного препарата в венозное русло.

### **Задания:**

- Какую поверхностную вену верхней конечности целесообразно использовать для указанной манипуляции?
- Дайте характеристику венам большого круга кровообращения, назовите основные системы вен, особенности строения и закономерности расположения.
- Покажите на таблице возможные места внутривенного введения лекарственного вещества.
- Проследите путь лекарственного вещества от срединной вены локтя до печени.
- Объясните значение клинических терминов: гемодинамика, артериит, вазодилатация, тромбофлебит.

34. При профилактическом осмотре окулистом выявлены две группы пациентов с изменением зрения - гиперметропия и миопия. Один пациент жалуется на снижение остроты зрения в сумерках.

### **Задания:**

- Объясните значение клинических терминов: гиперметропия и миопия.
- Где собираются лучи света после преломления в глазном яблоке при миопии? Какие линзы используют для коррекции?
- Где собираются лучи света после преломления при гиперметропии? Какие линзы используют для коррекции?
- Функция каких клеток нарушена при снижении остроты зрения в сумерках?
- Используя макет «Глаз» расскажите строение органа зрения.

35. У мальчика, занимающегося восточными единоборствами, после тренировки не разгибаются пальцы и кисть (симптом "висячая кисть").

### **Задания:**

- Какой нерв повредил ребенок на тренировке?
- Назовите отделы кисти и покажите на муляжах.

- Что такое сегмент и сколько сегментов имеет спинной мозг? Перечислите на русском и латинском языке.

- К какому сплетению относится поврежденный нерв. Перечислите крупные нервы данного сплетения.

У ребенка при неудачном падении на кисть правой руки произошел оскольчатый перелом IV и V пястных костей, который сопровождался обильным кровоизлиянием.

36.Используя таблицу «Система кровообращения», выполните перечисленные задания.

**Задания:**

- Повреждение ветвей какой артериальной дуги кисти вызвало указанное кровоизлияние?

- Покажите на таблице и назовите сосуды, кровоснабжающие верхнюю конечность.

- Назовите отдел аорты, кровоснабжающий верхнюю конечность.

- Схематично изобразите связь сердца с кругами кровообращения.

- Объясните значение клинических терминов: гематома, геморрагия, гемостаз, гемокоагуляция.

37.При обследовании больного ребенка обнаружено, что митральный клапан не полностью закрывает левое предсердно-желудочковое отверстие.

- В каких направлениях будет двигаться кровь при систоле левого желудочка?

- Дайте характеристику систолы желудочков.

- Нарисуйте и прокомментируйте связь сердца с кругами кровообращения.

- На стенде покажите и расскажите строение сердца.

- Объясните значение клинических терминов: асистолия, аритмия, регургитация, экстрасистола.

38.В стационар доставлен ребенок, которому в дыхательные пути попало инородное тело. Ребенок дышит часто, поверхностно, носогубный треугольник цианотичный.

**Задания:**

- В какой бронх инородное тело попадет с большей вероятностью, учитывая анатомические особенности главных бронхов?

- Что относят к структуре бронхиального дерева?

- Объясните механизм изменения МОД у ребенка с позиции регуляции дыхания.

- Укажите место локализации дыхательного центра.



- Дайте анатомическую характеристику легким.
- Объясните значение терминов: гипоксия, тахипноэ гипоксемия, гиперкапния, гиповентиляция.

39. В стационар поступил пожилой человек, проживающий в поселке, расположенном далеко от города. При обследовании установлено, что воспалительным процессом разрушена задняя стенка трахеи.

- На какой орган может перейти воспалительный процесс в этом случае?
- Назовите, используя латинскую терминологию, указанный орган и дайте анатомическую характеристику.
- Покажите на муляже и дайте анатомическую характеристику трахеи.
- Объясните значение клинических терминов и переведите с латинского на русский язык:
  - Esophagus, Pharynx, Tonsilla, Cavum oris;
  - дисфагия, гингивит, эзофагит, гиперсаливация.

40. Врач - стоматолог работает в ротовой полости ребенка. Прежде чем приступить к обработке зубов, он кладет ватный тампон под язык.

**Задания:**

- С какой целью проводит он эту манипуляцию?
- Используя латинскую терминологию перечислите слюнные железы и укажите места открытия их протоков.
- Покажите на муляже и расскажите строение зуба.
- Назовите состав слюны и ее роль в пищеварении.
- Объясните значение клинических терминов и переведите с латинского на русский язык:
  - Cavum oris, dentes, tonsilla, glossa;
  - Паротит, панкреатит, проктит, перитонит, тонзиллит, стоматит, глоссит.

41. В приемное отделение поступил пациент с кровавой рвотой, раненый в левую подреберную область.

**Задания:**

- Какой орган пострадал при ранении?
- Покажите на муляже дайте анатомическую характеристику данного органа.
- Расскажите о процессе пищеварения в желудке и тонком кишечнике.
- Объясните значение клинических терминов и переведите с латинского (греческого) на русский язык:
  - ахилия, гастрит, энтерит, панкреатит:
  - Ventriculus, Esophagus, Cavum oris.

42. В госпиталь доставлен пациент, раненый в правую половину груди. Раневой канал прошел через V межреберье по среднеключичной линии.

**Задания:**

- Какой орган пострадал вместе с ранением грудной клетки и правого легкого?
- Покажите линии грудной клетки.
- Назовите топографию и покажите поверхности, доли и связки данного органа.
- Назовите структуры, участвующие в образовании, хранении и концентрации желчи.
  - Укажите образование и место открытия общего желчного протока.
  - Объясните значение клинических терминов и переведите с латинского (греческого) на русский язык:
    - Холестаз, холемия, холецистит, холангит, гепатит;
    - Vesica fellea (biliaris), hepar, pancreas.

43. У человека, приехавшего из равнинной области в высокогорную местность, в результате лабораторного исследования было выявлено увеличение количества эритроцитов в крови.

**Задания:**

- Как называется данное явление? Объясните их механизм.
- Дайте объяснение этому факту.
- Состав и функции крови.
- Назовите нормы содержания в крови эритроцитов и гемоглобина.
- Объясните значение клинических терминов: эритроцитоз, лейкопения, анемия.

44. Ребенку 8 месяцев, мама отмечает, что в последнее время ребенок стал беспокойным, плохо спит, потеет во сне. Объективно: зубов нет, деформация костей черепа (скошенный череп), облысение на затылке, не сидит, мышечная слабость.

**Задания:**

- Какой вид обмена нарушен?
- Дефицит какого витамина наблюдается?
- Возможные последствия этого заболевания?

- Напишите формулу молочных зубов.
- Покажите на черепе, дайте анатомическую характеристику костям скелета головы, используя латинскую терминологию.

45. Почему абсолютное вегетарианство может привести к нарушению обмена веществ?

**Задания:**

- Какой вид обмена особенно пострадает?
- Что можно посоветовать?
- Назовите основные питательные вещества, их состав и группы ферментов, их расщепляющие, а так же количество энергии, выделяемое при расщеплении 1 грамма.
- Объясните значение клинических терминов: анаболизм, катаболизм, метаболизм, гипокальцемия.

46. У 7-летнего мальчика из-за непроходимости мочеиспускательного канала необходимо удалить мочу путем прокола мочевого пузыря.

**Задания:**

- Можно ли провести эту манипуляцию, не вскрывая брюшину?
- Покажите на муляже и расскажите строение мочевого пузыря.
- Место расположения произвольного и непроизвольного сфинктеров мочевого пузыря и части мужской уретры.
- Расскажите строение тазовой кости, используя латинскую терминологию.
- Объясните значение клинических терминов: цистит, нефрит, уростаз, лейкоцитурия, гематурия, пиелонефрит.

47. У студентов после ответа на экзамене установлено содержание глюкозы в крови. По данным биохимического исследования обнаружено повышение содержания глюкозы в крови в пределах допустимых колебаний.

**Задания:**

- Дайте физиологическое основание выявленной гипергликемии.
- Дайте характеристику коркового и мозгового вещества надпочечников, исходя из классификации желез внутренней секреции. Покажите на муляжах месторасположение надпочечников.

48. У пациента М., с повышенной функцией щитовидной железы, обнаружено увеличение основного объема.

**Задания:**

- Покажите на муляжах топографию щитовидной железы и дайте ей анатомическую характеристику.
- Раскройте физиологический механизм влияния стрессовой ситуации на деятельность щитовидной железы.
- Объясните состояние пациента с позиции влияния щитовидной железы на основной обмен.

49. При осмотре пациента с черепно-мозговой травмой выявлен периферический парез лицевого нерва, глухота, вестибулярные повреждения.

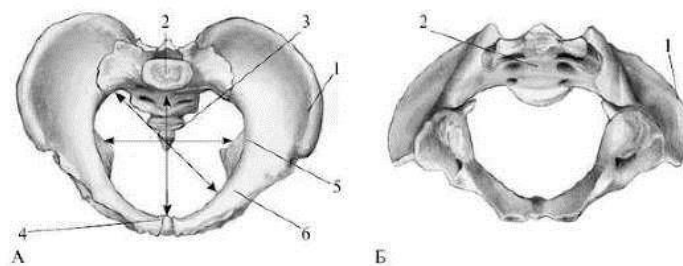
**Задания:**

- О травматическом повреждении какой кости черепа следует думать? Ответ обоснуйте.
- Покажите на скелете и, используя латинскую терминологию, перечислите кости мозгового черепа.
- Используя латинскую терминологию, назовите лицевой нерв, его функцию, место выхода из черепа и зоны иннервации.
- Обоснуйте анатомически почему произошло нарушения функции вестибулярного аппарата.

50. Гинекологом при осмотре беременной женщины определены следующие размеры входа малого таза: истинная (гинекологическая) конъюгата - 10 см, поперечный диаметр - 13 см, косой диаметр - 12 см.

**Задания:**

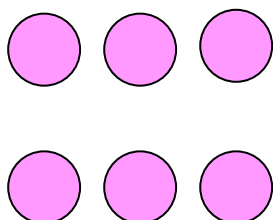
- Можно ли связать уменьшение истинной конъюгаты с длительным ношением обуви на высоком каблуке до 16 лет? Перечислите возможные нежелательные последствия ношения обуви на высоком каблуке, ответ обоснуйте анатомически.
- Используя латинскую терминологию перечислите и покажите на скелете таз и кости, образующие таз.
- Опираясь на сравнительные признаки, расскажите о половых различиях в строении таза и объясните с чем это связано? Сравнительные признаки – общий вид, положение крыльев подвздошной кости, форма крестца, величина подлобкового угла, положение мыса крестца, полость малого таза, вход в малый таз. (определить по картинке).



51. У резус - отрицательной женщины рождается ребенок весом 3 кг. На 3-ий день появляется желтушность.

**Задания:**

- Предположите, что стало причиной появившейся желтушности.
- Перечислите виды гемолиза.
- Определите группу крови новорожденного по рисунку.
- Дайте характеристику иммунобиологическим свойствам крови, на основании которых всех людей независимо от пола, возраста, расы, географической зоны делят на строго определенные группы.
  - Объясните значение клинических терминов: агглютинация, панагглютинация, алкалоз, агглютиноген, гемотрансфузия.



## Пример экзаменационного билета

### Промежуточная аттестация по специальности: 34.02.01. «Сестринское дело»

#### «Анатомия и физиология человека»

ГБПОУ Магнитогорский медицинский колледж им. П.Ф. Надеждина	Рассмотрен ЦМК ОПД Протокол № _____ Председатель ЦМК _____ Горина Е.В.	Экзаменационный билет № <u>1</u> Вариант № <u>1</u> Группа <u>мс - 111</u> Семестр <u>II</u>	«Согласовано» зам. директора по УВР _____ Бурдина И.П.
--	--	--	---

Формируемые компетенции: ПК 2.3, ПК 2.4, ПК 2.6, ПК 4.7ОК 01 –ОК 13

#### **ЗАДАНИЕ №1**

Инструкция:

*Выполните 70 тестовых заданий с указанием одного правильного ответа.*

*Время выполнения задания: 70 минут*

#### **ЗАДАНИЕ № 2**

Инструкция:

*Решите ситуационную задачу, отвечая на вопросы и выполняя задания к ней.*

*Время выполнения задания: 20 минут*

#### **Задача 1**

Женщина, 65 лет, поступила в травмпункт после падения в период гололедицы. По результатам рентгенологического исследования был поставлен диагноз перелом шейки бедра.

#### **Задания:**

- Покажите на муляжах и назовите на русском и латинском языках отделы нижней конечности.
- Дайте анатомическую характеристику тазобедренному суставу.
- Почему в пожилом возрасте травмы чаще приводят к переломам? Ответ обоснуйте с позиции химического строения костной ткани.
- Назовите структурно-функциональную единицу костной ткани.
- Какие виды костной ткани Вы знаете?
- Объясните значение клинических терминов: контрактура, анкилоз, полиартрит, синдесмология.

Преподаватель: